



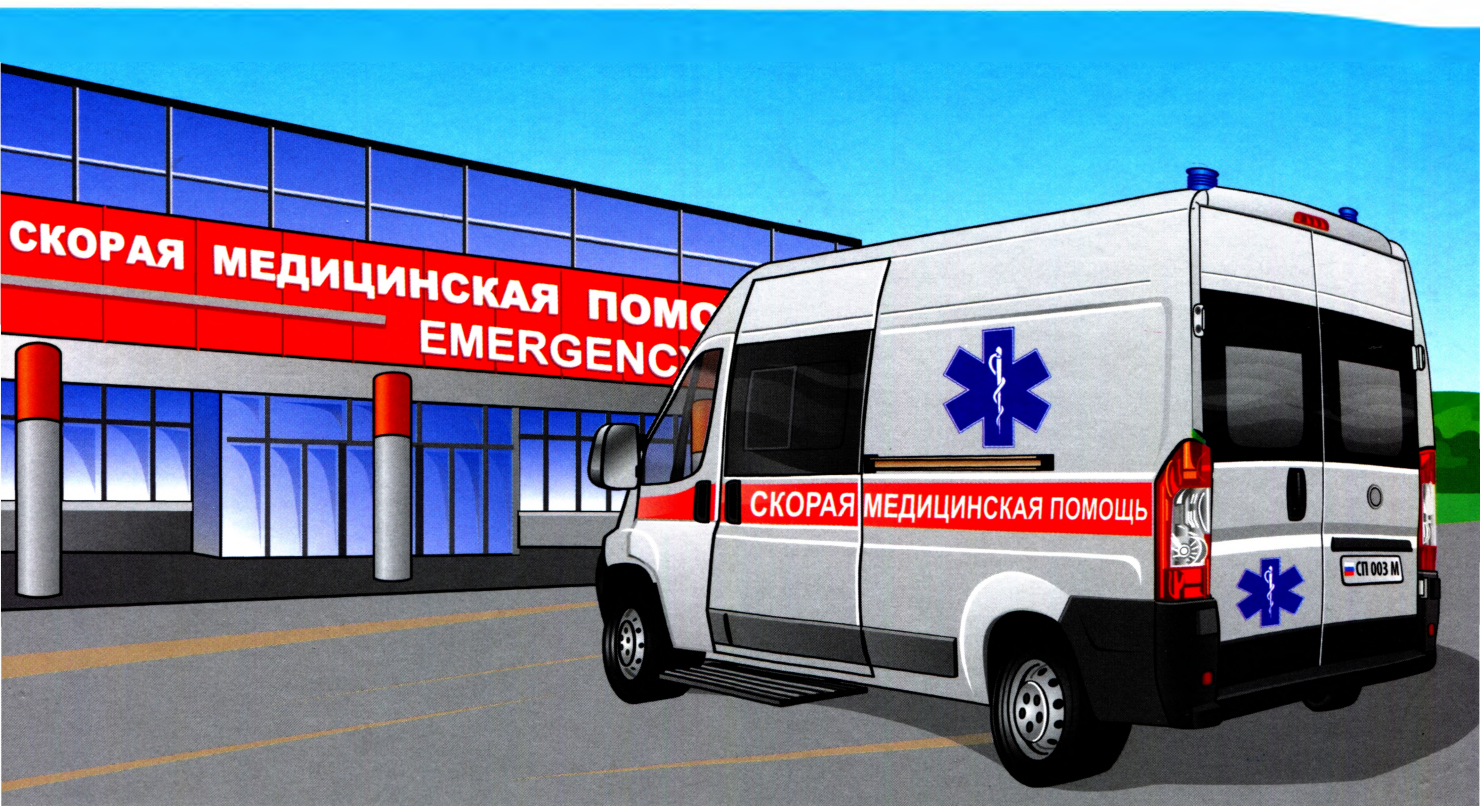Российское общество  
скорой медицинской помощи



Национальное руководство

# Скорая медицинская помощь

Под редакцией  
С.Ф. Багненко, М.Ш. Хубутия,  
А.Г. Мирошниченко, И.П. Миннуллина



ИЗДАТЕЛЬСКАЯ ГРУППА  
«ГЭОТАР-Медиа»



АССОЦИАЦИЯ  
МЕДИЦИНСКИХ  
ОБЩЕСТВ  
ПО КАЧЕСТВУ

ционаре после переключивания больного на каталку в приемном отделении или на койку в реанимации. Во избежание дополнительной травмы при их замене необходимо наличие обменного фонда одного типа головодержателей на скорой помощи и в стационарах.

## ОКАЗАНИЕ СКОРОЙ МЕДИЦИНСКОЙ ПОМОЩИ НА СТАЦИОНАРНОМ ЭТАПЕ

### Обследование

Всех пациентов с острой осложненной или с неосложненной многоуровневой травмой шейного отдела позвоночника, травмой верхнегрудного отдела позвоночника (до Th<sub>vii</sub>), пациентов с позвоночно-спинномозговой травмой и сочетанными повреждениями необходимо госпитализировать в отделения реанимации или палаты интенсивной терапии.

Выполнение СКТ шейного грудного и поясничного отделов позвоночника — «золотой стандарт» при подозрении на позвоночно-спинномозговую травму, особенно при поступлении пострадавшего в состоянии медицинской седации, когда сбор анамнеза затруднен. В случае подозрения на травму крестца выполняют рентгенографию таза.

Производят тщательный неврологический осмотр пациента с выявлением уровня нарушения чувствительности и нарушения двигательной функции. Оценивают функции тазовых органов.

### Хирургическое лечение

Показания к экстренному хирургическому лечению — признаки нестабильной осложненной позвоночно-спинномозговой травмы. Сроки выполнения операции должны быть максимально короткими — в течение 12–48 ч. Операцию выполняют после устранения явлений шока. Объем операции включает декомпрессию спинного мозга и спинномозговых корешков с адекватной стабилизацией поврежденного позвоночного сегмента.

### Мониторинг и лекарственная терапия

Обязателен мониторинг сердечной и дыхательной деятельности для своевременной диагностики сердечно-сосудистых и дыхательных нарушений. Необходимо поддержание среднего АД на уровне 85–90 мм рт.ст. в течение первых 7 сут после острой травмы для увеличения перфузии спинного мозга. При выявлении гипотензии (САД <90 мм рт.ст.) необходимо ее скорейшее устранение.

Базовая терапия включает:

- регуляцию функции дыхания и сердечно-сосудистой деятельности;
- коррекцию биохимических показателей гомеостаза;
- борьбу с отеком мозга;
- профилактику инфекционных осложнений, пролежней, гиповолемии, гипопротенемии;
- регуляцию функции тазовых органов;
- коррекцию нарушений микроциркуляции;
- нормализацию реологических параметров крови;
- введение антигипоксантов, ангиопротекторов, цитопротекторов.

Относительная гиповолемия, характерная для спинальных больных, может быть причиной постураль-

ных коллапсов и рефлекторной остановки сердца. В связи с этим таким больным показано восполнение ОЦК под контролем ЦВД и осмолярности плазмы (в пределах 280–310 мосм/л), особенно при гипергликемии, почечной недостаточности, неконтролируемом введении осмотических диуретиков и салуретиков, при алкогольной интоксикации.

## 13.5. ПОВРЕЖДЕНИЯ ОПОРНО-ДВИГАТЕЛЬНОГО АППАРАТА

### Повреждения мягких тканей

А. В. Дыдыкин

#### ОПРЕДЕЛЕНИЕ

**Повреждения мягких тканей** — анатомические и функциональные нарушения преимущественно покровных тканей, возникающие вследствие воздействия на организм человека механической силы. Наличие повреждений мягких тканей может быть изолированным или сочетаться с повреждениями глубоких структур — костей, суставов, кровеносных сосудов, внутренних органов.

#### КЛАССИФИКАЦИЯ

Повреждения мягких тканей могут быть **закрытыми** (ушибы, растяжения, разрывы) и **открытыми** (раны).

- **Ушиб** — повреждение мягких тканей вследствие кратковременного действия травмирующего агента, не сопровождающееся образованием ран.
- **Растяжение** — повреждение мягких тканей, вызванное силой, действующей в виде тяги и не нарушающей анатомической непрерывности эластических образований (связок, сухожилий, мышц).
- **Разрыв** — нарушение анатомической целостности тканей, вызванное силой, превышающей их эластические возможности.
- **Рана** — зияющее нарушение целостности кожных покровов или слизистых оболочек.

**По характеру повреждения** тканей различают резаные, рубленые, колотые, ушибленные, рваные, укушенные, отравленные и огнестрельные раны.

- **Резаные раны** возникают от воздействия острых предметов (например, бритва, нож). Края ран ровные, гладкие. Рана неглубокая, зияет. Дно раны разрушено незначительно, если им не являются крупные сосуды и нервы, например, на шее. Резаные раны наиболее благоприятны для заживления.
- **Рубленые раны** — следствие воздействия острого, но тяжелого предмета (топор, шашка), по клинической картине напоминают резаные. Отличительный признак — более значительное разрушение дна раны. Обычно повреждены прилежащие сухожилия, мышцы и даже кость.
- **Колотые раны** возникают в результате поражения острыми и тонкими длинными предметами (нож, заточка, шило и др.). Это зачастую чрезвычайно опасные ранения, поскольку маленькая,

иногда точечная ранка не зияет, не кровоточит и быстро покрывается корочкой. В то же время ранающий предмет мог повредить легкое, кишечник, печень и через какое-то время возможны анемия, пневмоторакс или перитонит.

- **Ушибленные раны** — результат воздействия тупого предмета (палка, бутылка). Края раны размяты, как и ткани в самой ране. Последние пропитаны кровью, темно цвета, не кровоточат или кровоточат незначительно. Видимые сосуды тромбированы.
- **Рваные раны** возникают в случае скольжения относительно острого предмета по поверхности кожи с дополнительным давлением на него. Рана неправильной формы, с лоскутами по типу скальпа, кровоточит. Разрушение подлежащих тканей зависит от силы, давившей на ранающий снаряд.
- **Отравленные раны** возникают при попадании в них ядовитых веществ (яд змеи, отравляющие вещества).
- Отличие **огнестрельных ран** от всех прочих — особенность ранающего снаряда, раневого канала и течения раневого процесса (см. соответствующий раздел).

По **причинам повреждения** раны разделяют на **операционные** и **случайные**.

По **микробному загрязнению** различают раны **асептические** и **микробно-загрязненные**.

По **отношению к замкнутым полостям тела** человека (череп, грудь, живот, сустав) различают **проникающие** и **непроникающие** ранения. Проникающими называют ранения, в результате которых произошло повреждение внутренней серозной оболочки, выстилающей полость (твердая мозговая оболочка, париетальная плевро, париетальная брюшина, синовиальная оболочка).

## КЛИНИЧЕСКАЯ КАРТИНА

### Анамнез и жалобы

В анамнезе есть указание на травму. Пострадавший предъявляет жалобы на боль в месте травмы; интенсивность боли бывает различной: чем более выражены гематома и отек, тем сильнее болевой синдром вследствие сдавления нервных окончаний и растяжения тканей.

### Осмотр и физикальное обследование

**Ушиб.** В месте повреждения локализована припухлость за счет кровоизлияния и воспалительного отека. Размеры припухлости значительнее там, где больше рыхлой подкожной клетчатки. Пальпация припухлости болезненна. В местах, где ткани более плотные, окутаны апоневротическими футлярами (например, предплечье), сдавление нервных окончаний кровоизлиянием и отеком вызывает особенно сильные боли. Нарушение функций бывает наиболее очевидным при повреждении конечностей. При ударах, нанесенных по касательной, в некоторых случаях происходит отслойка кожи от подлежащих тканей (иногда на большом протяжении), что видоизменяет картину ушиба. Под кожей образуется полость, заполненная экссудатом, смешанным с кровью и лимфой. Клинически определяют обширную флюктуирующую припухлость. Другая особая форма — ушиб сустава,

при котором кровоизлияние происходит не только в периартикулярные ткани, но и в полость сустава — **гемартроз**. Сустав увеличен в объеме, контуры его сглажены, зыбление указывает на наличие свободной жидкости в полости сустава.

**Растяжение.** При обследовании обнаруживают припухлость, отек, возможно небольшое локальное кровоизлияние в виде синяка в зоне повреждения. Здесь же выявляют болезненность при пальпации и движении, повторяющем механизм травмы. Функции конечности ограничены из-за боли. Особенно болезненны ротационные движения.

Помимо признаков, характерных для растяжения, при **разрывах** появляются симптомы, специфичные для этой травмы:

- обширное кровоизлияние в мягкие ткани, далеко выходящее за пределы зоны повреждения;
- патологическое увеличение объема движений в суставе;
- резкое нарушение функций конечности, например потеря опороспособности (устойчивости) в коленном суставе.

Если разорвана мышца, при ее сокращении определяют выпячивание брюшка мышечной культи.

Клиническая картина **ран** зависит от характера раны, ранающего снаряда, размеров раны, повреждения полостей и внутренних органов, нарушения целостности сосудов, нервов и костей. Она состоит из местных и общих симптомов. К местным симптомам относят боль, зияние раны, кровотечение, нарушение функций поврежденного сегмента. Общие симптомы включают признаки возникшего осложнения травмы.

## СОВЕТЫ ПОЗВОНИВШЕМУ

- Обеспечить покой поврежденного сегмента.
- Наложить повязку на кровоточащую рану.
- Холод на место повреждения.

## ЛЕЧЕНИЕ

### Оказание скорой медицинской помощи на догоспитальном этапе

**Обезболивание** проводят внутримышечным введением ненаркотических или наркотических анальгетиков в зависимости от выраженности болевого синдрома.

**Транспортная иммобилизация:** шины накладывают на одежду и обувь (при повреждении нижней конечности), за исключением повреждения стоп или их резкого отека. Сетчатые, фанерные, деревянные шины должны быть выстланы прибинтованным к ним ровным слоем ваты или поролоном со стороны прилегающей конечности. Все шины (особенно тракционные) в зоне прилегания к суставам, а также в подмышечной и паховой областях должны быть дополнительно снабжены передвижными (из-за разной длины конечности у людей) мягкими валиками (ватно-марлевыми, поролоновыми) для уменьшения опасности образования пролежней в зоне костных выступов, сдавления нервов и сосудов.

Лестничным проволочным шинам Крамера необходимо придать форму желоба соответственно округлой форме конечностей (для лучшей их иммобилизации и большей прочности шин) и тщательно моделировать по форме поврежденной конечности

(предварительно изогнув шину соответственно размерам здоровой конечности пострадавшего или соответствующей конечности медработника). На концы проволочных шин следует привязать по две лямки (например, из бинта), что значительно ускорит наложение и закрепление шин на конечностях. При наложении иммобилизирующих повязок следует по возможности оставлять открытыми кончики пальцев кисти и стопы (если нет их повреждений) для контроля кровоснабжения и иннервации конечностей.

При травмах мягких тканей области ключицы и лопатки верхнюю конечность фиксируют с помощью повязки Дезо или подвешивают на косыночной повязке при согнутом под углом 90–100° предплечье. В подмышечную впадину необходимо помещать ватно-марлевый валик, фиксируемый бинтом к здоровому надплечью (рис. 13.4).

При травмах мягких тканей области плечевого сустава и плечевой кости иммобилизацию следует осуществлять желобчатой шиной Крамера, накладываемой от пястно-фаланговых суставов поврежденной конечности до плечевого сустава здоровой конечности, в положении приведения плеча к туловищу, при сгибании под углом 90–100° предплечья, в положении, среднем между пронацией и супинацией. Предварительно в подмышечную впадину обязательно вводят ватно-марлевый валик, фиксируемый бинтом через здоровое надплечье. Руку подвешивают на косынке или фиксируют повязкой Дезо.

При травмах мягких тканей области костей локтевого сустава и предплечья иммобилизацию осуществляют с помощью шины Крамера тем же способом, что и при переломе плеча. Возможен вариант иммобилизации двумя (изогнутыми под прямым углом) шинами Крамера, расположенными по лучевой и локтевой поверхностям руки.

При травмах мягких тканей области лучезапястного сустава, костей кисти и пальцев иммобилизацию осуществляют с помощью сетчатой или прово-

лочной шины Крамера: предплечье иммобилизуют желобчатой шиной по ладонной стороне в положении, среднем между пронацией и супинацией, кисть находится на изгибе шины в виде валика, придающего кисти тыльное сгибание (30–40°) и согнутое положение пальцам («положение кисти для охвата крупного яблока»). При применении фанерных шин предплечье ладонной поверхностью прибинтовывают к шине, а кисти придают вышеупомянутое положение путем фиксации ее к валику на конце шины, например к скатке бинта, вкладываемого между большим и остальными пальцами кисти. Никогда не следует придавать кисти выпрямленное положение. Руку подвешивают на косынке (рис. 13.5).

При наличии ран необходимо провести их туалет растворами антисептиков и наложить асептическую повязку. При кровотечении следует наложить давящую повязку или жгут при выраженном кровотечении (на срок 2 ч летом и 1 ч зимой).

#### Рекомендации оставленным дома

- Обеспечение покоя и иммобилизация поврежденного сегмента в среднефизиологичном положении.
- Холод на место повреждения.
- Адекватное обезболивание.
- Амбулаторное наблюдение в травмпункте.

#### Оказание скорой медицинской помощи на стационарном этапе

**Лечение ушибов** заключается в создании покоя поврежденной части тела, назначении холода в течение первых суток для предупреждения кровоизлияний и отека, рассасывающей и восстановительной терапии в последующем. Обширные гематомы и полости при отслойке кожи пунктируют толстой иглой, удаляют содержимое, вводят антибиотики в растворе прокаина, накладывают давящие повязки. Гемартроз также устраняют пункцией сустава, после нее обяза-

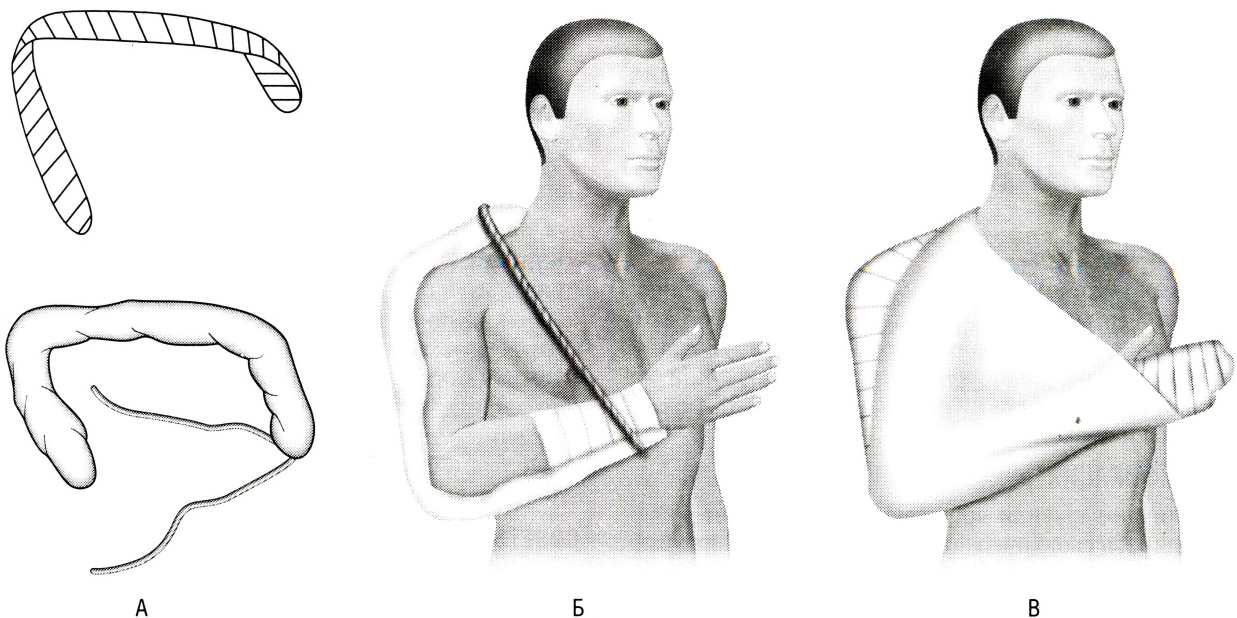


Рис. 13.4. Иммобилизация при травмах плеча и локтевого сустава: А — шина Крамера; Б — этапы наложения шины; В — этапы наложения косынки

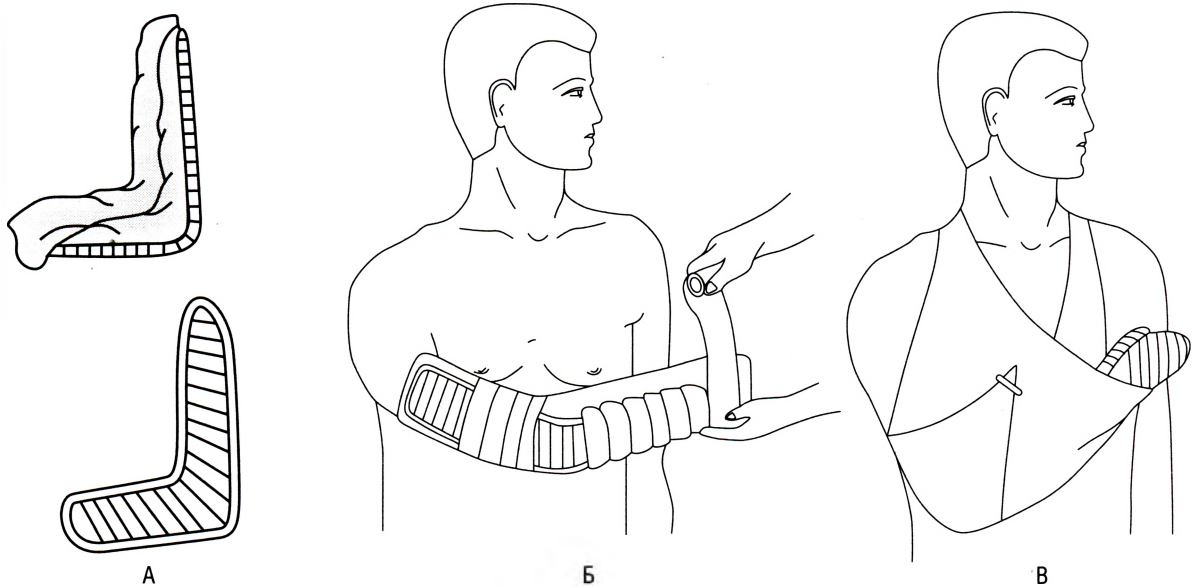


Рис. 13.5. Иммобилизация при повреждениях кисти и предплечья: А — шина Крамера; Б — этапы наложения шины; В — этапы наложения косынки

тельно наложение гипсовой иммобилизации. Для предотвращения развития контрактур используют раннее функциональное лечение.

**Лечение растяжений** мягких тканей ничем не отличается от лечения ушибов.

При **неполных разрывах связок и мышц** (реже — сухожилий) и в ранние сроки (не позднее 3–5 дней от момента травмы) применяют циркулярную гипсовую иммобилизацию с фиксацией одного или двух соседних суставов в положении максимального расслабления травмированных связок и сухожилий сроком на 3–6 нед. С этой целью конечности придают состояние гиперкоррекции — максимального отклонения в сторону поврежденных тканей.

### ДАЛЬНЕЙШЕЕ ВЕДЕНИЕ ПАЦИЕНТА

На дальнейшее лечение в специализированные отделения пострадавших направляют в случае наличия обширных повреждений мягких тканей, полных разрывов мягких тканей, растяжений, требующих хирургической коррекции.

## Вывихи

А.В. Дыдыкин

### ОПРЕДЕЛЕНИЕ

**Вывих** (*luxatio*) — стойкое разобщение сочленяющихся поверхностей в результате физического насилия или патологического процесса. Наименование вывих получает по поврежденному суставу или же вывихнутым считают нижележащий сегмент (кроме ключицы и позвонков).

### КЛАССИФИКАЦИЯ

Различают вывихи врожденные и приобретенные. Последние, в свою очередь, можно разделить на травматические, патологические и привычные.

Разобщение конгруэнтных поверхностей не всегда происходит по всей площади, поэтому наряду с **полными** встречаются **неполные** вывихи, или **подвывихи**.

**По времени, прошедшему с момента нарушения сочленения**, вывихи разделяют на свежие, несвежие и застарелые:

- свежие вывихи — от момента травмы прошло не более 3 дней;
- несвежие вывихи — от момента травмы прошло от 3 дней до 3 нед;
- застарелые вывихи — от момента травмы прошло 3 нед и больше.

Иногда разрушаются все покровы сочленения, включая и кожу; в таких случаях говорят об **открытом вывихе**. Кроме того, вывихи могут осложняться переломами (**переломовывихи**). Последние две разновидности относят к **осложненным вывихам**.

### КЛИНИЧЕСКАЯ КАРТИНА

В анамнезе наличие механической травмы. Пострадавшие отмечают резкую боль, возникшую в суставе сразу в момент травмы, иногда сопровождающуюся чувством онемения или иррадиирующими болями по конечности. Боли усиливаются при пальпации и попытке движений.

Характерны вынужденное положение конечности, кажущееся изменение длины конечности, резкая деформация сустава. Иногда (при повреждении сосудисто-нервного пучка) возникают расстройства иннервации с нарушением чувствительности и активных движений пальцев, ослабление или отсутствие периферического пульса. Наиболее достоверный симптом вывиха — почти полное отсутствие активных и пассивных движений в суставе с пружинящим сопротивлением при насильственной попытке движений в суставе. После прекращения давления конечность вновь возвращается в прежнее положение.

### СОВЕТЫ ПОВЗВОНИВШЕМУ

- Постараться успокоить больного, обеспечить ему покой.
- Придать больному горизонтальное положение с обеспечением поврежденной конечности поло-

жения с наименьшей выраженностью болевого синдрома.

- При необходимости предложить больному принять внутрь имеющийся таблетированный препарат ненаркотического анальгетика.

## ЛЕЧЕНИЕ

### Оказание скорой медицинской помощи на догоспитальном этапе

**Диагностика.** В анамнезе — наличие характерной травмы.

**Осмотр и физикальное обследование.** Сустав деформирован. При пальпации выявляют изменение внешних ориентиров сочленения, болезненность. Активные движения в суставе отсутствуют. Попытка выполнения пассивных движений вызывает резкую боль. Определяют симптом пружинящего сопротивления. Последний заключается в том, что врач, производящий пассивные движения, ощущает упругое сопротивление движению, а при прекращении усилия сегмент конечности возвращается в прежнее положение. При подозрении на вывих необходимо проверить пульсацию артерий, кожную чувствительность и двигательную функцию дистального отдела конечности, так как возможно повреждение нервно-сосудистого пучка.

#### Лечебные мероприятия

**Обезболивание** выполняют путем введения наркотических или ненаркотических анальгетиков в сочетании с антигистаминными препаратами.

**Транспортную иммобилизацию** при вывихах производят *in situ* — путем фиксации положения конечности (без попыток вправления) с иммобилизацией поврежденного сустава, наложением транспортной шины Крамера или фиксирующей повязки, моделируемых по форме вывихнутой конечности. Наиболее пригодны для этих целей лестничные проволочные шины Крамера, фиксируемые к конечности бинтами; возможно также использование шины Дитерихса. При этом необходимо иммобилизовать вывихнутую конечность и как минимум три сустава: поврежденный и два близлежащих (дистальный и проксимальный). Возможно также применение мягких повязок — бинтов, косынок, одеял, валиков.

Верхнюю конечность обычно обездвиживают с помощью косынки, повязки Дезо или шины Крамера (метровой длины). Иммобилизацию нижней конечности осуществляют несколькими шинами Крамера или шиной Дитерихса (атипичная фиксация без вытяжения).

При перекладывании больного на носилки следует бережно поддерживать вывихнутую конечность. При вывихах суставов верхней конечности пострадавшего транспортируют в сидячем или полусидячем положении, при вывихах суставов нижней конечности — лежа.

Если не удастся исключить наличие перелома, лечение пострадавшего следует проводить как при переломе.

### Оказание скорой медицинской помощи на стационарном этапе

#### Диагностика

Лучевая диагностика (рентгенография, КТ, МРТ) с целью визуализации повреждений и установления

наличия сопутствующих переломов без смещения и трещин костей. В противном случае при попытке вправления сегмента могут произойти перелом и смещение отломков.

#### Лечебные мероприятия

После обезболивания (местного или общего) вывихнутый сегмент конечности вправляют тем или иным способом.

При устранении травматического вывиха необходимо соблюдать следующие правила.

- Манипуляцию выполняют с применением местного [путем введения в полость сустава растворов прокаина (новокаина\*) или лидокаина] или общего обезболивания (наркотические анальгетики, миорелаксанты), так как только в этом случае можно добиться полного расслабления мышц.
- Вывихнутый сегмент вправляют максимально щадящим способом, без рывков и грубых насильий.
- После устранения вывиха конечность иммобилизуют гипсовой повязкой.

Вопросы лечения несвежих и (особенно) застарелых вывихов решают в индивидуальном порядке, поскольку прогноз в этих случаях далеко не всегда бывает благоприятным.

### ДАЛЬНЕЙШЕЕ ВЕДЕНИЕ ПАЦИЕНТА

При безуспешности консервативного лечения и при застарелых и привычных вывихах больных следует направить в стационар для оперативного лечения.

### ВЫВИХ КЛЮЧИЦЫ

Преимущественно возникают вывихи акромиального конца ключицы, значительно реже — стернального конца.

#### Клиническая картина

- **Вывих акромиального конца.** Типичный механизм вывиха — действие прямой травмы: падение на приведенное плечо или удар по надплечью. Характерно смещение конца ключицы вверх над акромиальным отростком с образованием выпуклости. При попытке активных и пассивных движений плеча возникают локальные боли. При пальпации выявляют болезненность, пружинящее сопротивление и подвижность периферического конца ключицы (симптом «клавиши»).
- **Вывих стернального конца.** Чаще возникает смещение грудинного конца кпереди, реже — кверху и очень редко — кзади. При передних вывихах суставной конец ключицы и болезненность определяют по передней поверхности грудино-ключичного сочленения, при верхних — над суставом, при задних вывихах в зоне сочленения выявляют углубление.

При полных вывихах ключицы надплечье кажется короче.

#### Неотложная помощь

Обезболивание — см. выше.

Транспортная иммобилизация — с помощью подвешивания руки на косынке или наложения повязки Дезо.

## ВЫВИХ ПЛЕЧА

Вывихи плеча составляют около 55% всех вывихов.

### Клиническая картина

Сильные боли в плечевом суставе, голова больного склонена в сторону поврежденного сустава, здоровой рукой он поддерживает отведенную в плечевом суставе руку. Активные движения резко болезненны, при попытке пассивных движений возникает пружинящее сопротивление и возврат плеча в исходное положение после прекращения давления. При всех видах вывихов плеча, особенно у худощавых пациентов и в первые часы после травмы (до наступления кровоизлияния в мягкие ткани и сустав), возникает выраженная деформация сустава.

Вывихи плеча могут сопровождаться повреждением (частичным или полным) нервов плечевого сплетения, а также сосудов, что вызывает стреляющие боли, появление анестезии в зоне дельтовидной мышцы (подкрыльцовый нерв) с нарушением чувствительности и движений пальцев кисти при отсутствии или ослаблении пульсации на магистральных артериях руки. Нередко возникает сочетание вывихов и переломов плечевой кости (отрыв бугорков, перелом головки, шейки) или лопатки (суставной впадины, клювовидного, акромиального отростков).

### Дифференциальная диагностика

В отличие от переломов плеча (со смещением), при вывихе давление по оси, ротация передаются на головку плеча. При сочетании вывиха плеча и перелома шейки плеча не определяется симптом пружинящего сопротивления, кровоизлияние более выражено. Без рентгенологического контроля практически невозможно отличить вывих плеча от его сочетания с вколоченным переломом шейки плеча, что служит основанием, запрещающим вправление на любом этапе оказания помощи без полного рентгенологического исследования. Аналогичная ситуация — при сочетании вывиха с неполными или отрывными переломами без смещения: их вправление может привести к смещению отломков.

### Неотложная помощь

Обезболивание — см. выше.

Иммобилизация — с помощью шины Крамера (метровой длины), моделируемой по форме вывихнутой конечности от пястно-фаланговых суставов до плечевого сустава противоположной конечности (см. рис. 13.5), без попыток вправления плеча. Иммобилизация может осуществляться также косыночной повязкой или атипично наложенной повязкой Дезо, которыми фиксируют *in situ* вывихнутое плечо и конечность. Предплечью в локтевом суставе придают положение под углом 90–100° в целях расслабления мышц.

## ВЫВИХ ПРЕДПЛЕЧЬЯ

Вывих предплечья занимает второе место по частоте (около 25%) после вывиха плеча. Наиболее часто наблюдаются задние и реже боковые вывихи предплечья.

### Клиническая картина

Задние вывихи предплечья вызваны преимущественно падением на разогнутую в локтевом суста-

ве руку. Предплечье кажется укороченным, переднезадние размеры локтевого сустава увеличены. Предплечье находится в полусогнутом и пронированном положении, пациент здоровой рукой поддерживает эту руку, стараясь из-за боли предотвратить движения в суставе. Локтевой отросток сильно выступает по задней поверхности под кожей, над ним определяется западение. Спереди локтевая складка углубляется, ниже нее находится суставной конец плечевой кости. Кровоизлияние в ткани, гемартроз обычно выражены отчетливо. Активные движения резко болезненны, при попытке пассивных движений — выраженное пружинящее сопротивление.

Передние вывихи возникают при падении на локтевой сустав при согнутом предплечье, поэтому они часто сопровождаются переломами локтевого отростка.

### Неотложная помощь

Обезболивание — см. выше.

Транспортная иммобилизация — с помощью моделируемой по форме вывихнутой конечности шины Крамера.

Транспортировка возможна в сидячем или полусидячем положении.

## ВЫВИХ КОСТЕЙ ЗАПЯСТЬЯ

Вывихи костей запястья развиваются редко, из них чаще возникают вывихи полулунной, реже — ладьевидной кости.

### Клиническая картина

Сильные боли в лучезапястном суставе, усиливающиеся при попытке движения, появление деформации и локальной болезненности в зоне анатомической табакерки при вывихе ладьевидной кости и на ладонной поверхности лучезапястного сустава при вывихе полулунной кости.

### Неотложная помощь

Обезболивание — см. выше.

Транспортная иммобилизация — ладонная шина Крамера с фиксацией вывихнутой кисти без вправления — *in situ*. Лечение в травмпункте.

Транспортировка — в сидячем, полусидячем положении.

## ВЫВИХ ПАЛЬЦЕВ КИСТИ

Наиболее часты вывихи большого пальца.

### Клиническая картина

Палец кажется укороченным, разогнут в пястно-фаланговом, согнут в межфаланговом суставе и напоминает по форме штык. На ладонной поверхности пальца определяется головка пястной кости, на тыле — основание фаланги. Активные движения невозможны из-за боли, при попытке пассивных движений — пружинящее сопротивление.

### Неотложная помощь

Обезболивание путем инъекции наркотических и ненаркотических анальгетиков (2 мл 50% раствора метамизола натрия, 1–2 мл 1–2% раствора тримеперидина) и наложение бинтовой повязки для фиксации вывихнутого пальца — *in situ*.

При неудаче вправления в травмункте пострадавшего направляют в стационар.

### ВЫВИХ БЕДРА

Вывих бедра происходит при приложении значительной внешней силы (катастрофы, ДТП) вследствие непрямого механизма действия. Вывихи могут сопровождаться повреждением сосудисто-нервного пучка, переломом вертлужной впадины (см. «Переломы костей таза»). В зависимости от положения конечности в момент травмы возникают задние или передние вывихи.

#### Клиническая картина

Сильные боли при движении в тазобедренном суставе, четко выражен симптом пружинящего сопротивления при попытке изменить положение конечности. Характерны вынужденное положение пострадавшего на спине и согнутое положение конечности.

При верхних (передних и задних) вывихах конечность кажется укороченной, при нижних (передних и задних) — удлинненной; резкая болезненность в ягодичной области, где может пальпироваться головка бедра.

При задних вывихах могут быть повреждения седалищного нерва и переломы заднего края вертлужной впадины. При передних вывихах также отмечают вынужденное положение на спине, но нередко с поворотом в большую сторону. Нога согнута в коленном и тазобедренном суставах, но, в отличие от задних вывихов, ротирована кнаружи и отведена. Наиболее выражено смещение при передненижних (запирательных) вывихах и значительно меньше — при лобковых (лонных). Нередко удается прощупать вывихнутую резко болезненную головку бедра. При лонных вывихах головка определяется под паховой связкой, внутри от нее находятся смещенные нерв и бедренная артерия, которые могут подвергаться травмированию.

#### Неотложная помощь

Обезболивание путем инъекции наркотических и ненаркотических анальгетиков (2 мл 50% раствора метамизола натрия, 1–2 мл 1–2% раствора тримеперидина), иногда применяют наркоз.

Иммобилизация — фиксация конечности четырьмя-пятью шинами Крамера по передней и задней поверхности конечности от стопы до подмышечной впадины без попыток вправления — *in situ*.

Госпитализация обязательна. Транспортировка в положении лежа на спине.

### ЦЕНТРАЛЬНЫЙ ВЫВИХ (ПЕРЕЛОМОВЫВИХ) БЕДРА

Под этим понятием подразумевают вывих бедра в полость таза после перелома дна вертлужной впадины головкой бедра вследствие сильного бокового удара по большому вертелу (ДТП, падение).

#### Клиническая картина

Жалобы на сильнейшие боли в тазобедренном суставе при попытке активных и пассивных движений. Область большого вертела уплощена, при пальпации головка бедра не определяется. Положение пострадавшего вынужденное — на спине, конечность ротирована кнаружи, согнута в тазобедренном и коленном

суставах и укорочена. Больной нередко находится в состоянии травматического шока.

#### Неотложная помощь

Обезболивание путем инъекции наркотических и ненаркотических анальгетиков (2 мл 50% раствора метамизола натрия, 1–2 мл 1–2% раствора тримеперидина), чаще — наркоз с последующей фиксацией конечности четырьмя-пятью шинами Крамера по передней и задней поверхности конечности от стопы до подмышечной впадины без попыток вправления — *in situ*. Возможно также использование шины Дитерихса без применения тракции (в импровизированном варианте).

Госпитализация обязательна. Транспортировка лежа на спине.

### ВЫВИХ НАДКОЛЕННИКА

Вывих надколенника происходит относительно редко, чаще в молодом возрасте, как правило, в результате непрямого насилия с отведением или приведением голени.

#### Клиническая картина

Невозможность активных и пассивных движений в коленном суставе. Конечность разогнута в коленном суставе. Определяется пружинящее сопротивление при попытке сгибания голени. Коленный сустав уплощен в переднезаднем направлении и расширен во фронтальном. Резкая болезненность по передненаружной (чаще) или передневнутренней поверхности сустава, где пальпируется смещенный надколенник.

#### Неотложная помощь

Обезболивание путем инъекции наркотических и ненаркотических анальгетиков (2 мл 50% раствора метамизола натрия, 1–2 мл 1–2% раствора тримеперидина).

Иммобилизация тремя шинами Крамера.

Госпитализация в лежачем положении.

### ВЫВИХ ГОЛЕНИ

Вывих голени происходит очень редко.

#### Клиническая картина

Сильные боли в коленном суставе, усиливающиеся при нагрузке на конечность, попытке активных и пассивных движений. Ощущается пружинящее сопротивление в суставе. Сустав разогнут и резко деформирован. Отмечается укорочение поврежденной конечности.

#### Дифференциальная диагностика

Проводят с ушибами сустава, гемартрозом, разрывом связок, внутрисуставными переломами, при которых возможны, хотя и болезненны, как активные, так и пассивные движения. При разрывах связок гемартрозе нет укорочения конечности, деформация сустава обычно симметрична.

#### Неотложная помощь

Обезболивание путем инъекции наркотических и ненаркотических анальгетиков (2 мл 50% раствора метамизола натрия, 1–2 мл 1–2% раствора тримеперидина) и иммобилизация коленного, а также тазобедренного и голеностопного суставов четырьмя-пятью



шинами Крамера или с помощью шины Дитерихса в фиксационном (без вытяжения) варианте.

Госпитализация обязательна. Транспортировка в лежачем положении.

### ВЫВИХ СТОПЫ

В чистом виде, так же как и подтаранный вывих, вывих в суставе Лисфранка встречается очень редко. Обычно он сопровождается переломами лодыжек голени, костей стопы.

## Повреждения позвоночника

*А.К. Дулаев, А.В. Дыдыкин*

### ОПРЕДЕЛЕНИЕ

**Повреждения позвоночника** — перелом позвонков в сочетании с повреждением или без повреждения спинного мозга вследствие воздействия механической энергии. Основная опасность для жизни при травмах позвоночника заключается в повреждении спинного мозга вследствие сдавления, кровоизлияния или разрыва с формированием паралича (чем выше локализация повреждения спинного мозга, тем выше опасность для жизни).

**Шейно-затылочная травма** — разновидность нейротравмы, отличающаяся специфическим механизмом повреждения черепа, субтенториальных и супратенториальных структур головного мозга, нервно-сосудистых структур верхнейшейной отдела позвоночника и позвоночных артерий.

Верхне- и нижнегрудной отделы позвоночника значительно отличаются от среднегрудного отдела и имеют сходство с прилежащими шейным и поясничным отделами. При этом нижнешейный и верхнегрудной отделы (С<sub>VI</sub> — Th<sub>III</sub>) с биомеханической точки зрения можно рассматривать как одну область.

Грудной отдел позвоночника отличается вентральным положением пульпозного ядра и более толстой желтой связкой. Грудной отдел позвоночника — более стабильная структура, чем шейный и поясничный отделы.

### КЛАССИФИКАЦИЯ

По МКБ-10 выделяют следующие повреждения позвоночника.

- S02.1. Перелом основания черепа.
- S12.0. Перелом I шейного позвонка.
- S12.1. Перелом II шейного позвонка.
- S12.2. Перелом других уточненных шейных позвонков.
- S12.7. Множественные переломы шейных позвонков.
- S13.1. Вывих шейного позвонка.
- S13.4. Растяжение и повреждение связочного аппарата шейного отдела позвоночника.
- S22.0 Перелом грудного позвонка.
- S22.1. Множественные переломы грудного отдела позвоночника.
- S32.0. Перелом поясничного позвонка.
- S32.1. Перелом крестца.
- S32.2. Перелом копчика.

Повреждения позвоночника и спинного мозга классифицируют по следующим критериям.

- По **целостности покровов**:
  - ✧ открытые;
  - ✧ закрытые.
- По **нарушению целостности кости или мягких тканей**: перелом позвонков, повреждения связок, дисков или мышц.
- По **локализации**: повреждения шейного, грудного, поясничного, крестцового, копчикового отделов.
- По **тенденции к горизонтальному смещению** (понятие стабильности травмы):
  - ✧ стабильные;
  - ✧ нестабильные (вывихи, подвывихи, переломовывихи).
- По **сопутствующей неврологической симптоматике**:
  - ✧ неосложненные;
  - ✧ осложненные с повреждением спинного мозга:
    - сотрясение;
    - ушиб;
    - сдавление: костными отломками, вывихнутым позвонком, кровоизлиянием в вещество мозга (гематомиелия) или под оболочку (гематораксис).

### КЛИНИЧЕСКИЕ ПРОЯВЛЕНИЯ

Клинические проявления переломов тел позвонков зависят от степени разрушения поврежденной кости и от отдела, в котором произошло повреждение. Существуют признаки, характерные для компрессионных переломов тел позвонков любой дислокации, и симптомы, присущие повреждению того или иного отдела позвоночника. В анамнезе пациента присутствуют указания на травму с механизмом, характерным для повреждения тел позвонков: нагрузка по оси позвоночника в сочетании со сгибанием и ротацией. Основные симптомы травмы:

- боль в области повреждения;
- боль при движении головой, конечностями;
- потеря чувствительности (болевой и/или тактильной) в зависимости от уровня повреждения спинного мозга;
- нарушение функции позвоночника, преимущественно сгибания;
- парезы/параличи;
- признаки шока.

При внешнем осмотре отмечают характерные позы и другие защитные компенсаторные действия больного.

- При **переломах шейного отдела позвоночника** больные вытягивают шею («гусиная шея»), стараясь уменьшить нагрузку на сломанный позвонок. Иногда пострадавший поддерживает голову руками при ходьбе («несет собственную голову»), охватывая ее с боков или же за затылочную и подбородочную области.
- При **переломах грудного и поясничного отделов** отмечают стремление больного распрямить и вытянуть позвоночник, из-за чего фигура его становится неестественно прямолинейной («как аршин проглотил»). Попытка сесть вызывает боль в спине, поэтому пациент, упираясь руками в кушетку, старается распрямить позвоночник и приподнять таз. Таким образом,

опора туловища идет не на седалищные бугры, а на руки больного (поза Томпсона).

Оценку уровня повреждения спинного мозга проводят, основываясь на исследовании нарушений сегментарной иннервации.

- При пальпации выявляют болезненность при надавливании на остистые отростки позвонков в зоне перелома. Следует отметить, что болезненность никогда не бывает локальной, а охватывает 3–4 позвонка, поскольку развивается сочетанное повреждение позвонка, межпозвонковых дисков и связок.
- При переломах тел поясничных позвонков может возникать перитонизм, или ложный перитонит. Он развивается через 2–3 сут после травмы и проявляется парезом кишечника, задержкой стула и газов, метеоризмом, болями в животе, которые выходят на первый план, затухающая проявление травмы позвоночника. Перитонизм развивается рефлекторно из-за забрюшинных гематом. Излившаяся из сломанного позвонка кровь раздражает брюшину, что ведет к симуляции клинической картины повреждения внутренних органов.

#### Критерии стабильности травмы:

- больной в сознании, не жалуется на боль в позвоночнике;
- отсутствует неврологическая симптоматика;
- нет ригидности мышц спины;
- пациент подвижен.

#### Критерии нестабильности травмы:

- отсутствие сознания;
- боль хотя бы в одном из отделов позвоночника;
- ригидность мышц спины;
- снижение болевой и/или тактильной чувствительности;
- наличие параличей и/или парезов;
- расстройство функций тазовых органов;
- наличие симптомов шока.

#### Признаки поперечного повреждения спинного мозга:

- обездвиженность, потеря чувствительности и тонуса конечности;
- отсутствие защитных реакций даже при воздействии очень сильных болевых раздражителей;
- в некоторых случаях нарушение сознания, непроизвольное мочеиспускание или дефекация;
- снижение АД.

#### Признаки спинального шока:

- бледность кожных покровов;
- теплые конечности;
- артериальная гипотензия;
- брадикардия;
- брадипноэ;
- параличи.

## ЛЕЧЕНИЕ

### Оказание скорой медицинской помощи на догоспитальном этапе

Больного необходимо уложить на спину на шите или другой жесткой ровной поверхности. Следует как можно меньше изменять положение больного. Обязательно наложение иммобилизационного воротника, применение лопастных носилок и вакуумного

матраса. Обезболивание выполняют путем введения наркотических или ненаркотических анальгетиков в сочетании с антигистаминными препаратами (2 мл 50% раствора метамизола натрия, 1–2 мл 1–2% раствора триперидина с 1–2 мл 1% раствора дифенгидрамина), транспортируют пострадавшего в стационар в лежачем положении на спине при переломах тел позвонков и на животе при повреждении дуг и отростков позвонков.

Любое подозрение на спинальную травму — показание к экстренной доставке больного стационар.

### Оказание скорой медицинской помощи на стационарном этапе

Клинико-рентгенологические, лучевые (КТ, СКТ, МРТ), электрофизиологические методы исследования позволяют достаточно полно представить характер повреждений, возникающих при определенных механизмах травмы в различных отделах, в соответствующих позвоночных сегментах.

Пострадавшего необходимо в экстренном порядке тщательно обследовать для установления наличия, вида и характера имеющегося повреждения позвоночника и спинного мозга, определения сопутствующей патологии и общего состояния пациента.

У пациента со стабильным соматическим статусом при подвывихе, вывихе, переломовывихе, оскольчатом переломе позвонка, особенно осложненном повреждением, компрессией спинного мозга и спинномозговых корешков, посттравматическую деформацию позвоночника необходимо срочно устранить посредством одномоментного закрытого вправления либо скелетного вытяжения, что более эффективно и чаще применяют в клинической практике. Посредством форсированной тракции большими грузами (массой до 18 кг) на скелетном вытяжении обычно удается устранить посттравматическую деформацию, дислокацию позвонков при различных вывихах. После вправления вывиха позвонка, подтвержденного контрольной рентгенографией, КТ, груз на вытяжении уменьшают до 4–6 кг. Затем скелетное вытяжение продолжают в заданном положении в стабилизационном режиме в течение нескольких дней. В этот период пациент нуждается в тщательном постоянном наблюдении, контроле стабилизирующего скелетного вытяжения. В то же время осуществляют симптоматическое и системное лечение в зависимости от повреждения спинного мозга и спинномозговых корешков, клинических проявлений сопутствующих повреждений и заболеваний.

Пациентам с клинической картиной спинального шока, сопровождающегося триадой известных симптомов (артериальная гипотензия, брадикардия, гипотермия), назначают метилпреднизолон ацепонат по следующей схеме. Препарат при введении в начальной дозе 30 мг/кг не позднее 8 ч после травмы, далее — 5,4 мг/ч в течение суток уменьшает отек, препятствует увеличению зоны некроза спинного мозга, способствует восстановлению спинального кровотока. С большим положительным эффектом используют бетаметазон — препарат для купирования спинального шока. Обладая противовоспалительным эффектом, бетаметазон улучшает кровообращение в поврежденном спинном мозге, проводимость и генерирование нервных импульсов, уменьшает развитие

восходящего отека спинного мозга. При проведении гормональной терапии, а также для профилактики стрессовых язв желудка и двенадцатиперстной кишки в обязательном порядке назначают в суточной дозировке блокаторы гистаминовых  $H_2$ -рецепторов (циметидин и др.) путем непрерывного введения через шприц-дозатор.

Пациентам со стабильным статусом, сохраняющейся после вправления на вытяжении позицией позвонков в зависимости от характера травмы, поражения спинного мозга, количества травмированных позвоночных сегментов, сопутствующих повреждений и заболеваний, соматического состояния скелетное вытяжение при консервативном лечении заменяют внешней иммобилизацией шейного отдела в достигнутом положении жестким воротником или краниоторакальным корсетом, реже — галоаппаратом.

### ДАЛЬНЕЙШЕЕ ВЕДЕНИЕ ПАЦИЕНТА

Показания к экстренному хирургическому вмешательству при повреждениях позвоночника:

- вывих позвонка с неполным неврологическим повреждением, когда дислокацию фасеток не удается устранить закрыто на скелетном вытяжении;
- и/или неполное неврологическое повреждение с признаками нарастания неврологического дефицита при наличии деформации позвоночного канала и компрессии спинного мозга.

В остальных случаях хирургическое вмешательство можно отложить.

## Переломы

А.В. Дыдыкин, И.Г. Джусоев

### ОПРЕДЕЛЕНИЕ

**Перелом** (*fractura*) — нарушение целостности кости, вызванное физической силой или патологическим процессом.

### ЭТИОЛОГИЯ

Различают два механизма возникновения травматических переломов: прямой и непрямой.

- При **прямом механизме** точка приложения силы и место повреждения совпадают, например, при ударе по предплечью или ударе предплечьем о какой-либо предмет с возникновением перелома кости в месте воздействия.
- При **непрямом механизме** точка приложения силы и место повреждения не совпадают. Примером может служить перелом хирургической шейки плеча, возникший в результате падения на кисть отведенной руки, или же компрессионный перелом тела позвонка при падении с высоты на ноги и др.

Переломы, вызванные в результате непрямого механизма действия, возникают при сгибании, скручивании костей и приложении силы по продольной их оси. К этой же группе относят отрывные переломы, вызванные резким чрезмерным сокращением мышц.

### КЛАССИФИКАЦИЯ

По отношению плоскости излома к длинной оси диафиза выделяют переломы поперечные,

косые, спиральные (или винтообразные) и их сочетания (косопоперечные), оскольчатые, многооскольчатые (раздробленные), краевые, дырчатые.

Переломы длинной трубчатой кости могут происходить **в трех ее отделах**: проксимальном, диафизарном и дистальном. В переломах диафиза различают **три уровня разрушения кости**: верхняя треть, средняя треть и нижняя треть.

Переломы костей могут быть **со смещением** отломков и **без их смещения**. Последние встречаются чаще у детей при поднадкостничных переломах, но возможны и у взрослых, когда происходит неполное повреждение кости по ее диаметру. В большинстве случаев происходит смещение отломков, вызванное либо силой, разрушившей кость, либо спастическим сокращением мышц из-за болевого синдрома. Чаще же причиной смещения отломков становится одновременное влияние обоих факторов.

**Смещения отломков** бывают по длине, по ширине, под углом и по оси (ротационные). Смещение отломков по длине непременно сочетается со смещением по ширине. Исключение составляют так называемые вколоченные, или сколоченные, переломы или же избыточная дистракция при лечении скелетным вытяжением либо аппаратом внешней фиксации, когда между отломками возникает диастаз. Особую сложность в распознавании смещений отломков представляет ротационная дислокация.

### КЛИНИЧЕСКАЯ КАРТИНА

При осмотре (в ране или подкожно) или пальпации определяют:

- патологическую подвижность отломков, осколков в области перелома;
- крепитацию костных отломков;
- деформацию, укорочение конечности, изменение ее оси;
- локальную болезненность, совпадающую с болью при нагрузке по оси или (при переломах двукостных сегментов — голени, предплечья) при боковом сближении костей (при приложении давления за пределами зон болезненности).

Все случаи с подозрением на перелом следует рассматривать как несомненный перелом.

### Перелом лопатки

**Клиническая картина.** Выраженная боль в лопатке, плечевом суставе, усиливающаяся при движении руки, кровоизлияние, локальная болезненность, изредка — костная крепитация в зоне припухлости. Нагрузка по оси руки резко болезненна в зоне перелома. Для внутри- и околосуставных переломов (суставной впадины, шейки и околошеечных переломов лопатки) характерны выраженные нарушения функции и болезненность движений в плечевом суставе, нередко обширные кровоизлияния и припухлость. При переломах тела и углов лопатки эти симптомы выражены обычно значительно меньше.

### Переломы ключицы

**Клиническая картина.** Боли в ключице, резко усиливающиеся при движении рукой, глубоком дыхании, кашле. Надплечье выглядит укороченным, нередко под кожей видна деформация и определяется

подвижность отломков, позже возникают припухлость, кровоизлияние. Рука кажется более длинной, пострадавший прижимает ее здоровой рукой к туловищу, голова нередко наклонена в сторону поврежденной руки. Нагрузка по оси ключицы (давление на плечевой сустав) резко болезненна в зоне припухлости, гематомы. Нередко прощупываются концы отломков, осколки, определяется их подвижность или костная крепитация. Необходимо исключить повреждение сосудисто-нервного пучка (определить пульс на лучевой артерии, подвижность и чувствительность пальцев кисти).

### Перелом плечевой кости

Перелом плечевой кости возникает обычно вследствие прямого насилия (падения на кисть, локоть). Чаще наблюдаются перелом проксимального конца (головки, бугорков, анатомической и хирургической шейки), значительно реже — перелом диафиза и дистального конца плечевой кости. Перелом хирургической шейки типичен для пожилых женщин, у детей чаще возможен эпифизеолиз головки плеча. Перелом головки и шейки может быть со смещением отломков или без него, часть из них имеет вколоченный характер. При переломах верхней трети плеча со смещением отломков возможно повреждение подмышечной и плечевой артерии, нервов, что проявляется наличием большой гематомы, припухлости, отсутствием пульса на лучевой артерии, нарушением чувствительности и ограничением движений пальцев кисти.

**Внутрисуставные переломы.** Для редко встречающихся внутрисуставных переломов (головки, анатомической шейки) характерны нарушение функции плечевого сустава, его припухлость, сглаженность контуров. Нагрузка по оси плеча резко болезненна. При переломе бугорков (внесуставная травма) симптоматична резкая болезненность в зоне припухлости плечевого сустава при попытке отвести или ротировать руку кнаружи. Это объясняется усилением смещения большого бугорка прикрепляющимися к нему мышцами (надостной, подостной и малой круглой). При переломе малого бугорка болезненны попытки отведения плеча или внутренней ротации.

**Перелом хирургической шейки плечевой кости** — удел пожилых женщин при падении на вытянутую руку. При этом нередко возникают вколоченные (сколоченные) переломы, как правило, с небольшим смещением отломков и не вколоченные — со смещением отломков. Для последних характерно положение проксимального отломка в отведении и наружной ротации.

**Клиническая картина.** При вколоченных переломах имеется незначительная локальная болезненность при пальпации, нагрузке по оси и попытке движения. При переломах со смещением возникают резкое нарушение активных движений из-за болей, выраженная припухлость, болезненность, нередко костная крепитация или подвижность отломков. Плечо выглядит укороченным, со смещением оси. Положение конечности вынужденное, пострадавший прижимает плечо к туловищу. При переломах со смещением никогда не бывает (в отличие от вывихов) пружинящего сопротивления, пассивные движения всегда возможны, хотя и болезненны. При переломах, в отличие от вывихов плеча, плечевой сустав не уплощается и ось плеча не смещается кнутри.

При переломовывихах преобладают симптомы перелома плечевой кости; пружинящее сопротивление, характерное для вывиха плеча, при этом не определяется, сохраняется возможность пассивных движений в плечевом суставе.

**Переломы диафиза плечевой кости.** Диафизарные переломы плеча возникают как следствие прямого и прямого насилия.

**Клиническая картина.** Резкая боль в момент травмы, хруст, появление подвижности отломков, припухлости, деформации, укорочение конечности, выраженное ограничение активных и пассивных движений из-за болей. Положение пострадавшего вынужденное, он прижимает руку к туловищу. При повреждении сосудисто-нервного пучка могут быть расстройства чувствительности, движений кисти, похолодание, цианоз, бледность конечности, исчезновение пульса на лучевой и локтевой артериях.

### Переломы костей предплечья

**Переломы проксимальных эпифизов** (венечного и локтевого отростков локтевой кости, головки и шейки лучевой кости) часто бывают внутрисуставными.

**Клиническая картина.** Боль и локальная болезненность в зоне травмы. Деформация и припухлость локтевого сустава, резкое нарушение функции сустава. При переломах локтевого отростка невозможно активное разгибание предплечья, нередко при пальпации обнаруживают щель между отломками. В отличие от вывиха, нет пружинящего сопротивления при пассивных движениях.

**Диафизарные переломы костей предплечья.** Переломы диафиза двух (чаще) или одной кости образуются вследствие прямого или прямого воздействия травмы.

**Клиническая картина** типична для переломов: боль, локальная болезненность, усиливающиеся при движениях, нагрузке по оси предплечья, нередко деформация в области перелома, припухлость.

**Диагностика** обычно легкая, затруднения при изолированных переломах кости предплечья легко устранимы: попытка сближения костей предплечья резко болезненна в месте перелома.

«Перелом луча в типичном месте» обычно возникает у пожилых людей при падении на кисть. Часто сопровождается переломом шиловидного отростка локтевой кости.

**Клиническая картина.** Резкая боль, типичная «штыкообразная» деформация кисти из-за смещения ее и дистального отломка предплечья к тылу и в лучевую сторону, а также выпячивание на ладонной поверхности предплечья конца проксимального отломка лучевой кости.

### Переломы пястных костей

Переломы пястных костей обычно возникают вследствие прямой травмы, нередко имеют открытый характер. Смещение обычно незначительное, чаще встречаются поперечные переломы.

**Клиническая картина.** Припухлость и кровоподтек на тыле кисти, боли при ее сжимании, нагрузке (надавливании или потягивании) по оси соответствующего пальца.

**Диагностика** при переломах со смещением обычно не вызывает затруднений, однако при переломах

без смещения (например, у детей по типу «зеленой ветки») могут быть ошибки.

В неясных случаях необходимо попытаться сблизить пястные кости путем поперечного сжатия кисти, что должно вызвать боль в поврежденной кости.

### Переломы пальцев кисти

Переломы пальцев кисти обычно возникают вследствие прямой травмы, чаще встречаются переломы концевых фаланг. Нередко переломы носят внутрисуставной или открытый характер.

**Клиническая картина.** Ограничение подвижности и боли при движениях пальца, кровоизлияние, припухлость, нередко деформация, иногда укорочение пальца, болезненность при нагрузке по оси пальца.

Диагностика при переломах со смещением нетрудна, без смещения возможна иногда только по рентгенограммам.

### Переломы бедренной кости

**Перелом шейки бедренной кости** типичен для пожилых пострадавших (чаще женщин) при падении на бок. Нередко выявляются вколоченные переломы.

**Клиническая картина.** Вынужденное положение пострадавшего на спине с ротированной кнаружи ногой, невозможность поднять ногу, припухлость, кровоизлияние и болезненность в паховой области, вокруг большого вертела, совпадающие с болями при нагрузке по оси ноги и давлении на большой вертел.

Диагностика при переломах со смещением обычно нетрудна, но при вколоченных переломах возможны ошибки, так как пострадавшие могут даже ходить, что требует осторожности в постановке диагноза. Дифференцировать следует от ушиба и вывиха бедра.

**Перелом диафиза бедра** характеризуется вынужденным положением пациента на спине, невозможностью активных и пассивных движений из-за резких болей в области бедра. Нередко определяются угловая деформация (по типу «галифе») и укорочение конечности, наружная ротация бедра ниже перелома. Нагрузка по оси конечности вызывает резкую локальную боль в области перелома. Травма сосудисто-нервного пучка проявляется отсутствием пульса на стопе и у медиальной лодыжки, расстройством чувствительности и движений стопы и пальцев.

### Перелом надколенника

Перелом надколенника обычно происходит под воздействием прямой травмы (падение на колено); чаще возникает поперечный перелом, нередко со смещением отломков.

**Клиническая картина.** Вынужденное (выпрямленное) положение ноги со значительным увеличением объема коленного сустава (гемартроз), при пальпации — локальная болезненность и при расхождении отломков — щель между ними. Сгибание и особенно активное разгибание резко болезненны, при выпрямленной ноге пациент иногда может ходить.

### Переломы костей голени диафизарные

Переломы костей голени диафизарные происходят чаще других под действием как не прямой, так и прямой травмы.

**Клиническая картина.** Больной не может ходить, имеются припухлость (гематома) и деформация голени (угловая, ротационная), нередко с укорочением ноги. Объем движений резко снижен из-за болей при нагрузке по оси голени (при осторожном давлении или потягивании за пятку). Часто под кожей видны концы отломков и осколков, определяется патологическая подвижность.

При переломах одной из костей, особенно при отсутствии смещения, установлению диагноза помогает прием осторожного сближения костей голени при поперечном сжатии голени вне зоны гематомы, вызывающий отдаленные боли в месте перелома кости.

Сопутствующим повреждением нередко является травма малоберцового нерва, приводящая к свисанию стопы и невозможности ее активного тыльного сгибания, к расстройству чувствительности кожи голени и стопы. Травма сосудов более редка, ее определяют по отсутствию пульса на магистральных сосудах стопы и голени, по бледности или синюшности кожи, нарушению чувствительности и движений стопы.

### Переломы лодыжек

Переломы лодыжек происходят чаще всего в результате непрямого насилия (подвертывания стопы кнутри, кнаружи), что приводит к перелому одной-двух лодыжек, заднего края и переднего отдела большеберцовой кости, большей частью в сочетании с подвывихом (реже вывихом) стопы. Наиболее часты переломы наружной лодыжки.

**Клиническая картина.** Боли при попытке движения, ходьбы, припухлость и деформация голеностопного сустава, локальная болезненность при пальпации, совпадающая с болями при нагрузке по оси, попытке боковых движений стопы, а также при фронтальном сжатии голени — «симптом иррадиации болей». Диагностика основана на типичном механизме травмы (подвертывание стопы) с развитием перечисленных выше симптомов. В отличие от растяжения связок, боли при переломе более сильные и локализуются выше верхушки, при повреждении связок — на верхушке лодыжки.

### Переломы костей стопы

Чаще наблюдают переломы плюсневых костей, нередко открытые, обычно возникающие под действием прямой травмы.

**Клиническая картина.** Нагрузка по оси пальца вызывает боль в зоне припухлости тыла стопы, совпадающую с локальной болью при пальпации плюсневой кости. При множественных переломах костей стопы попытка ходьбы из-за резких болей невозможна. Диагностика нередко вызывает трудности из-за выраженной припухлости стопы, что препятствует определению точной локализации перелома.

### Перелом патологический

Патологические переломы встречаются значительно реже травматических. Они происходят вследствие развития патологического процесса в костях (опухоль, фиброзная остеодистрофия, сирингомиелия, остеомиелит, туберкулез, сифилис и др.). Перелом возникает неожиданно, как будто без видимого воз-

действия внешней силы или под влиянием незначительной травмы.

**Клиническая картина** аналогична проявлениям при травматических переломах, но обычно симптомы выражены слабо. До этого в зоне перелома уже были болевые ощущения, и пострадавший часто больше встревожен нарушением функции конечности.

## ЛЕЧЕНИЕ

### Оказание скорой медицинской помощи на догоспитальном этапе

Обезболивание выполняют путем введения наркотических или ненаркотических анальгетиков в сочетании с антигистаминными препаратами (2 мл 50% раствора метамизола натрия, 1–2 мл 1–2% раствора триперидина с 1–2 мл 1% раствора дифенгидрамина).

При **открытом переломе** и массивном артериальном кровотечении на поврежденную конечность центральнее и как можно ближе к ране накладывают эластичный жгут (бинт), пневматическую манжету или кровоостанавливающий зажим на кровоточащий сосуд в ране.

**Туалет раны:** обработка кожи вокруг раны диэтиловым эфиром, затем этанолом, 5% спиртовым раствором йода. Рану следует промыть раствором пероксида водорода. При венозном, капиллярном кровотечении на рану накладывают давящую повязку.

Иммобилизацию при открытых переломах костей проводят только после остановки кровотечения, туалета раны с наложением асептической повязки и обезболивания. При переломах диафиза кости необходимо иммобилизовать два смежных сустава, при внутрисуставном переломе — три сустава: поврежденный и два смежных с ним. При переломах крупных сегментов (плеча, бедра) иммобилизуют как минимум три смежных сустава.

### Транспортные шины

При переломах перед наложением транспортной шины и во время него следует проводить репозицию отломков путем осторожной тракции за дистальный сегмент поврежденной конечности, вплоть до окончательной ее фиксации к конечности. Метод выбора — наложение тракторных, экстензионных шин (Дитерихса, ЦИТО и др.).

Противопоказания к применению вытяжения при наложении шин:

- тяжесть состояния пострадавшего (шок, большая кровопотеря с нестабильной гемодинамикой);
- открытый перелом (в связи с опасностью погружения загрязненных отломков в мягкие ткани).

Для данной группы пострадавших при резкой деформации конечности допускают лишь осторожная осевая репозиция (без вытяжения). Метод выбора при открытых повреждениях и шоке — иммобилизация переломов с помощью транспортных шин только в фиксационном варианте. Использование экстензионных шин (Дитерихса, ЦИТО и др.) противопоказано.

Шины накладывают на одежду и обувь (при повреждении нижней конечности), за исключением повреждения стоп или их резкого отека. Сетчатые, фанерные, деревянные шины должны быть высланы прибин-

тованным к ним ровным слоем ваты или поролоном со стороны прилегающей конечности. Все шины (особенно тракторные) в зоне прилегания к суставам, а также в подмышечной и паховой областях должны быть дополнительно снабжены передвижными (из-за разной длины конечности у людей) мягкими валиками (ватно-марлевыми, поролоновыми) для уменьшения опасности образования пролежней в зоне костных выступов, сдавления нервов и сосудов.

Лестничным проволочным шинам Крамера необходимо придать форму желоба соответственно округлой форме конечностей (для лучшей их иммобилизации и большей прочности шин) и тщательно моделировать по форме поврежденной конечности (предварительно изогнув шину соответственно размерам здоровой конечности пострадавшего или соответствующей конечности медработника). На концы проволочных шин следует привязать по две лямки (например, из бинта), что значительно ускорит наложение и закрепление шин на конечностях. При наложении иммобилизирующих повязок следует по возможности оставлять открытыми кончики пальцев кисти и стопы (если нет их повреждений) для контроля кровоснабжения и иннервации конечностей.

При **переломах ключицы и лопатки** верхнюю конечность фиксируют с помощью повязки Дезо или подвешивают на косыночной повязке при согнутом под углом 90–100° предплечье. В подмышечную впадину необходимо поместить ватно-марлевый валик, фиксируемый бинтом к здоровому надплечью.

При **переломах костей плечевого сустава и плечевой кости** иммобилизацию следует осуществлять желобчатой шиной Крамера, накладываемой от пястно-фаланговых суставов поврежденной конечности до плечевого сустава здоровой конечности, в положении приведения плеча к туловищу, при сгибании под углом 90–100° предплечья, в положении, среднем между пронацией и супинацией. Предварительно в подмышечную впадину обязательно вводят ватно-марлевый валик, фиксируемый бинтом через здоровое надплечье. Руку подвешивают на косынке или фиксируют повязкой Дезо.

При **переломах костей локтевого сустава и предплечья** иммобилизацию осуществляют с помощью шины Крамера тем же способом, что и при переломе плеча. Возможен вариант иммобилизации двумя (изогнутыми под прямым углом) шинами Крамера, расположенными по лучевой и локтевой поверхностям руки.

При **переломах костей лучезапястного сустава, костей кисти и пальцев** иммобилизацию осуществляют с помощью сетчатой или проволочной шины Крамера: предплечье иммобилизуют желобчатой шиной по ладонной стороне в положении, среднем между пронацией и супинацией, кисть находится на изгибе шины в виде валика, придающего кисти тыльное сгибание (30–40°) и согнутое положение пальцам («положение кисти для охвата крупного яблока»). При применении фанерных шин предплечье ладонной поверхностью прибинтовывают к шине, а кисти придают вышеупомянутое положение путем фиксации ее к валику на конце шины, например к скатке бинта, вкладываемого между большим

и остальными пальцами кисти. Никогда не следует придавать кисти выпрямленное положение. Руку подвешивают на косынке.

**Госпитализации в стационар** подлежат пострадавшие с закрытыми, открытыми переломами костей, множественными и сочетанными повреждениями. Пострадавшим с неосложненными переломами ключицы, одной кости предплечья, костей кисти большей частью может быть оказана медицинская помощь в травматологическом пункте или поликлинике, и оттуда они могут быть направлены в стационар при наличии медицинских показаний.

### Оказание скорой медицинской помощи на стационарном этапе

**Диагностика.** Лучевые методы исследования (рентгенография, КТ, МРТ).

#### Лечебные мероприятия

Консервативное лечение — совокупность мероприятий, направленных непосредственно на очаг повреждения. Сопоставление и удержание костных отломков в положении, необходимом для сращения, может быть обеспечено консервативными или оперативными методами. Консервативный метод лечения переломов костей конечностей применяют при закрытых неосложненных повреждениях или когда осложнения не требуют неотложных хирургических пособий.

Переломы без смещения отломков — наиболее простая нозологическая форма. В место перелома вводят 20–40 мл 1% раствора прокаина. Блокаду выполняют при соблюдении правил асептики и после выяснения переносимости анестетика больным. После наступления анестезии больному накладывают гипсовую повязку, ее габариты зависят от разновидности перелома. Положение иммобилизованной конечности должно быть функционально выгодным, т.е. таким, чтобы в случае развития контрактур или анкилозов больной мог пользоваться поврежденной конечностью.

#### Положение для верхней конечности:

- ✦ отведение плеча до угла 60–70°;
- ✦ отклонение кпереди на 20–30°;
- ✦ сгибание в локтевом суставе под углом 80–90°;
- ✦ разгибание в лучезапястном суставе на 30°;
- ✦ сгибание пальцев кисти в положении пальцев, охватывающих теннисный мяч, с противопоставлением I пальца;
- ✦ при этом углы сгибания в пястно-фаланговых и межфаланговых суставах составляют примерно 50–40°.

#### Положение для нижней конечности:

- ✦ отведение бедра до 20°;
- ✦ сгибание бедра под углом 10°;
- ✦ сгибание в коленном суставе под углом 5°;
- ✦ сгибание в голеностопном суставе под углом 90–100°.

Очень строго необходимо следить за состоянием конечности по отношению к продольной оси туловища, ротацией конечности или ее сегментов.

Циркулярные гипсовые повязки при острой травме следует накладывать с большой осторожностью, помня о возможности отека и сдавлении конечности.

Репозицию производят хирурги руками (ручная репозиция) или же с помощью специальных аппаратов (аппаратная репозиция). Каким бы методом ни выполняли сопоставление отломков, необходимо всегда соблюдать основные правила репозиции.

- Спазм мышц устраняют путем полноценного обезболивания, а при местной анестезии еще и за счет психологического контакта с больным и утомления мышц методом длительного (5–7 мин) вытяжения за периферический сегмент.
- Репозицию производят обратно механизму травмы и смещению отломков, сначала устраняют смещение по длине, затем по ширине. Угловое и ротационное смещение исчезает при тракции отломков по длине.
- Периферический отломок ставят по центральному.
- Конечности придают функционально выгодное положение, если нет угрозы вторичного смещения отломков и необходимости придать атипичное положение конечности для более надежной фиксации (например, при переломах ключицы, лопатки и др.).
- Манипуляцию заканчивают наложением гипсовой или другой иммобилизующей повязки, сохраняя положение отломков, достигнутое репозицией.

Переломы со смещением отломков лечат различными методами в зависимости от характера и уровня линии излома. Ручную репозицию с гипсовой иммобилизацией применяют обычно при:

- сколоченных и вколоченных переломах трубчатых костей с угловой деформацией;
- метаэпифизарных переломах в связи с достаточной площадью контакта костных отломков (надмышечковые переломы плеча, переломы лучевой кости в типичном месте, лодыжек и др.);
- переломах губчатых костей кисти и стопы (ладьевидные, полулунная, кубовидная и др.).

При переломах длинных трубчатых костей (плечо, бедро, голень) с кривой или спиральной линией излома, при травмах некоторых плоских костей (таз, лопатка), также имеющих мощный мышечный массив, и при значительном смещении отломков одномоментная репозиция, как правило, не удается, а если и удастся, то в ближайшие дни происходит вторичное смещение отломков, даже в гипсовой повязке. При таких переломах отломки можно сопоставить и удержать с помощью аппаратов внешней фиксации или постепенной репозицией методом скелетного вытяжения.

### ДАЛЬНЕЙШЕЕ ВЕДЕНИЕ ПАЦИЕНТА

На дальнейшее лечение в специализированные отделения стационара пострадавших направляют:

- в случае наличия у них показаний к оперативному лечению;
- при наличии тенденций к вторичному смещению в гипсовой повязке;
- при тяжелой, множественной и сочетанной травме;
- после наложения систем скелетного вытяжения.

## Повреждения таза

А.К. Дулаев, А.В. Дыдыкин

### ОПРЕДЕЛЕНИЕ

**Повреждения таза** — переломы костей таза в сочетании с повреждением или без повреждения тазовых органов, органов брюшной полости. Переломы костей таза чаще всего возникают при ДТП, падениях, когда происходит сдавление таза. Нередко при этом возникает нарушение непрерывности тазового кольца с повреждением крупных сосудов, нервов, внутренних органов (мочевого пузыря, прямой кишки, матки и др.) Наиболее часты односторонние переломы переднего отдела таза.

### КЛАССИФИКАЦИЯ

В соответствии с МКБ-10 выделяют следующие повреждения таза.

- S32.1. Перелом крестца.
- S32.2. Перелом копчика.
- S32.3. Перелом подвздошной кости.
- S32.4. Перелом вертлужной впадины.
- S32.5. Перелом лобковой кости.
- S32.7. Множественные переломы пояснично-крестцового отдела позвоночника и костей таза.
- S32.8. Перелом других и неуточненных частей пояснично-крестцового отдела позвоночника и костей таза.
- S33.6. Растяжение и повреждение капсульно-связочного аппарата крестцово-подвздошного сустава.

### Типы повреждения таза

- **Простые повреждения** — краевые переломы костей таза, не сопровождающиеся нарушением непрерывности костного остова и стабильности сочленений, без нарушения структурных и функциональных связей между разными отделами тазового кольца. Указанная категория повреждений тазового кольца отмечается в 21,2% общего числа наблюдений. Состояние пострадавших при таких повреждениях страдает незначительно: шок отмечается только в 11,5% случаев и связан с наличием внетазовых повреждений внутренних органов. При простых повреждениях тазового кольца изолированная травма составляет 68,9%, множественная — 12,3%, сочетанная — 12,8% наблюдений. Летальный исход крайне редок (4,1%), причиной смерти становится тяжелая тупая травма живота с повреждением внутренних органов. В тактическом и техническом плане лечение простых повреждений тазового кольца не вызывает трудностей, в абсолютном большинстве случаев бывает консервативным.
- **Дезинтегрирующие повреждения** — следствие нарушения непрерывности костного остова и стабильности сочленений в результате переломов и разрывов. Характеризуются нарушением структурных и функциональных связей между разными отделами тазового кольца, а также последнего — со смежными сегментами опорно-двигательного аппарата. В результате таких повреждений становится невозможной реализация основной интегральной (объеди-

ненной) функции тазового кольца — устойчивости к механическому воздействию. В этой категории повреждений определяют различную степень дестабилизации тазового кольца. Дезинтегрирующие повреждения составляют абсолютное большинство — 78,8% среди всех повреждений таза. Дезинтегрирующие повреждения представлены двумя основными типами:

- ✦ монофокальными (в пределах одного анатомического отдела тазового кольца);
- ✦ полифокальными (одновременно в нескольких его отделах).

С учетом зависимости возникновения шока и тяжести течения ТБ от наличия внетазовых повреждений представляют интерес данные, характеризующие частоту возникновения внетазовых повреждений при разной степени выраженности механических разрушений тазового кольца. Установлено, что частота внетазовых повреждений при монофокальных повреждениях тазового кольца составляет 43,6%, при полифокальных повреждениях вертлужной впадины — 55%, при полифокальных повреждениях тазового кольца — 61,8%. При этом при полифокальных повреждениях сочетанную травму выявляют в среднем в 2,5 раза чаще, чем множественную. Характер сочетанных повреждений может быть самым различным.

При сочетанной травме выделяют основные категории повреждений — доминирующие, ведущие и сопутствующие — независимо от локализации травматического очага, тем самым отрицая абсолютно доминирующий характер повреждений внутренних органов по отношению к повреждениям тазового кольца.

- **Доминирующие повреждения** сопровождаются нарушением гомеостаза на уровне всего организма.
- **Ведущие повреждения** сопровождаются острыми функциональными нарушениями на уровне системы органов (в частности, тазового кольца).
- Для **сопутствующих повреждений** характерны структурные и функциональные нарушения в пределах одного органа или сегмента скелета либо отдела тазового кольца.

Степень нарушения стабильности как основной интегральной функции таза зависит от комбинации поврежденных структур, особенностей повреждения заднего отдела тазового кольца и вертлужной впадины.

- **Относительно стабильными** считают монофокальные повреждения таза, так как сохранены структуры заднего отдела и фиброзно-мышечного аппарата стабилизации тазового кольца на протяжении от очага повреждения. В их числе — переломы лобковой дуги, изолированные повреждения лобкового симфиза, переломы задней колонны и дна вертлужной впадины, маргинальные переломы задней колонны с образованием небольших (до 2 см) фрагментов, не влияющие на функции тазобедренного сустава.
- **Нестабильные повреждения** возникают при переломах заднего отдела тазового коль-



ца или разрывах крестцово-подвздошных сочленений с единичными очагами повреждений заднего отдела или задней колонны вертлужной впадины. Такие повреждения сопровождаются нарушением функций поврежденных отделов таза, а также нарушением интегральной функции тазового кольца в целом.

- **Крайне нестабильные повреждения** характеризуются наличием нескольких травматических очагов в заднем отделе тазового кольца, сочетанием трансацетабулярных переломов с повреждениями переднего и заднего полуколец таза. Их особенности — наличие смещений практически во всех травматических очагах, а также вертикальные смещения половины таза. В таких случаях чаще всего отмечают двусторонние повреждения как переднего, так и заднего отделов тазового кольца, переломы костного остова одновременно с разрывами сочленений таза. Крайне нестабильные повреждения сопровождаются значительными нарушениями субинтегральных функций поврежденных отделов и интегральной функции тазового кольца в целом.

### КЛИНИЧЕСКАЯ КАРТИНА

Вынужденное положение в постели на спине с разведением полусогнутых ног (положение «лягушки»), невозможность поднять ногу (симптом «прилипшей пятки»), сесть, а тем более ходить или стоять. Имеются припухлость, гематома и резкая болезненность в зоне перелома, совпадающая с болью при попытке сближения или разведения крыльев таза. О повреждении мочеиспускательного канала и мочевого пузыря свидетельствуют:

- жалобы на боли внизу живота;
- задержка мочеиспускания;
- появление крови в моче (травма мочевого пузыря);
- выделение крови из уретры (при ее повреждении);
- пропитывание мочой тканей («мочевая инфильтрация»).

При ректальном исследовании поврежденной прямой кишки определяется кровь в кале.

Повреждения органов живота проявляются вначале симптомами выраженной внутренней кровопотери, затем признаками воспаления брюшины.

При переломах костей таза нередко возникает тяжелое состояние вследствие развития травматического шока.

### ЛЕЧЕНИЕ

#### Оказание скорой медицинской помощи на догоспитальном этапе

Обезболивание производят путем введения наркотических и ненаркотических анальгетиков (если нет данных, указывающих на повреждение внутренних органов) — 2–4 мл 50% раствора метамизола натрия, 1–2 мл 1–2% раствора тримеперидина.

При развитии шока необходимо проведение противошоковых мероприятий.

Транспортную иммобилизацию пострадавшего осуществляют на щите в положении «лягушки» (валик под коленные суставы). Под таз подкладывают круговой валик или стягивают таз шиной Крамера (с толстой ватной прокладкой в зоне крестца во избежание пролежня), что способствует уменьшению болей и кровопотери. При тяжелых нестабильных повреждениях тазового кольца эффективно применение лечебно-транспортного тазового пояса, сконструированного в Санкт-Петербургском НИИ скорой помощи им. И.И. Джанелидзе. Также могут быть использованы другие специальные устройства для иммобилизации области таза. Далее осуществляют доставку пострадавшего в стационар в экстренном порядке с бережным перекладыванием. Транспортировку проводят в лежачем положении.

#### Оказание скорой медицинской помощи на стационарном этапе

##### Диагностика

Основной метод объективного исследования повреждений тазового кольца — рентгенологический. Для повышения качества рентгенодиагностики выработаны принципы многопроекционного рентгенологического исследования таза. Большое значение для диагностики повреждений тазового кольца имеют КТ и СКТ, позволяющие качественно и объемно определить характер повреждения. Особенно информативна КТ при оскольчатых переломах вертлужной впадины, когда необходимо точно определить характер перелома и выбрать тактику лечения.

##### Лечебные мероприятия

При развитии шока необходимо проведение противошоковых мероприятий.

Задачи и объем лечения повреждений таза зависят от характера структурных нарушений тазового кольца и наличия повреждений внетазовой локализации. Тактика лечения в остром периоде травмы определяется необходимостью остановки кровотечений как внутри-, так и внетазовой локализации. В остром периоде травмы можно решать вопросы восстановления структурного обеспечения утраченных функций тазового кольца при правильно подобранной тактико-технической схеме хирургической коррекции травматических очагов.

При сочетанной, множественной и политравме таза правильное определение категории повреждения позволяет конкретизировать очередность, этапность и объем хирургической коррекции травматических очагов как вне-, так и внутритазовой локализации. По абсолютным показаниям (независимо от локализации очага повреждения и состояния пострадавших) выполняют хирургическую коррекцию очага (очагов) доминирующих повреждений. По экстренным показаниям на фоне противошоковых мероприятий в период относительной стабилизации гомеостаза, после остановки угрожающих кровотечений выполняют хирургическую коррекцию очагов ведущих повреждений. При необходимости хирургической коррекции сопутствующим

щих повреждений оперативное вмешательство проводят в период стойкой стабилизации гомеостаза. При нестабильных переломах таза накладывают систему скелетного вытяжения.

### ДАЛЬНЕЙШЕЕ ВЕДЕНИЕ ПАЦИЕНТА

Все пострадавшие с травмой таза подлежат госпитализации в специализированные отделения для дальнейшего лечения.

## Список литературы

1. Авруцкий Г.Я., Балаболкин М.И., Баркаган З.С. и др. Неотложные состояния и экстренная медицинская помощь: Справочник / Под ред. Е.И. Чазова. — М.: Медицина, 1990. — 640 с.
2. Вайдль Р., Ренч И., Штерцель Г. Экстренная помощь на догоспитальном этапе. Основы реанимации и врачебной помощи на дому / Пер. с нем. В.И. Буткевича. — Минск: Медтраст; Киев: Книга-плюс, 1997.
3. Гитун Т.В., Елисеев А.Г., Подколзина В.А. и др. Экстремальная медицина: Полный справочник. — М.: Эксмо, 2006. — 704 с.
4. Джерелей Б.Н. Справочник фельдшера в схемах, таблицах, рисунках. — М.: АСТ; Донецк: Сталкер, 2007. — 633 с.
5. Мюллер З. Неотложная помощь: Пер. с нем. — М., 2005.
6. Неотложные состояния. Диагностика и лечение: Справочное руководство / Под ред. Е.И. Чазова. — М.: Медицина, 2002.
7. Руководство для врачей скорой помощи. Серия «Медицина для вас». — Ростов н/Д: Феникс, 2004.
8. Руководство по скорой медицинской помощи / Под ред. С.Ф. Багненко, А.Л. Верткина, А.Г. Мирошниченко, М.Ш. Хубутя. — М.: ГЭОТАР-Медиа, 2007. — 816 с.
9. Справочник врача скорой и неотложной медицинской помощи. — 6-е изд., перераб. и доп. / Под ред. С.Ф. Багненко, И.Н. Ершовой. — СПб.: Политехника, 2007. — 483 с.
10. Спригингс Д., Чамберс Дж. Экстренная медицина: Пер. с англ. / Под ред. Д. Спригингса. — М.: Медицинская литература, 2006.
11. Шелехов К.К., Смолева Э.В., Степанова Л.А. Фельдшер скорой помощи. — 4-е изд. / Под ред. Б.В. Кабарухина. — Ростов н/Д: Феникс, 2007. — 437 с.
12. Ярмолич В.А., Криволапов В.И., Данилов В.А. и др. Стандарты деятельности специалистов со средним медицинским образованием: фельдшера (медицинской сестры) скорой медицинской помощи. — Волгоград, 2006. — 241 с.

## 13.6. ПОВРЕЖДЕНИЯ ГРУДИ

*Ш.Н. Даниелян, М.М. Абакумов*

В связи со значительными различиями в патогенезе, клиническом течении и методах лечения общепринятым является разделение всех механических повреждений груди на **закрытые** и **открытые** (ранения). В мирное время соотношение числа наблюдений закрытых повреждений и ранений груди составляет 10:1. Однако необходимо помнить о том, что у одного и того же пострадавшего может быть как ранение, так и закрытая травма груди или ранение груди в сочетании с закрытыми повреждениями других анатомических областей.

## Закрытая травма груди

### ОПРЕДЕЛЕНИЕ

**Закрытая травма груди (ЗТГ)** — механическое повреждение грудной стенки и (или) внутренних органов, не сопровождающееся нарушением целостности кожного покрова. В структуре травматизма мирного времени отмечается увеличение удельного веса ЗТГ с 12,5% в конце 1970-х годов до 25% в настоящее время. По относительной частоте ЗТГ занимает третье место после травмы конечностей и головы. У пациентов с сочетанной травмой груди чаще встречаются повреждения груди и головы, груди и конечностей. Повреждения груди — непосредственная причина 25% смертельных случаев при травме. В структуре летальности при ЗТГ, по данным судебно-медицинских исследований, удельный вес госпитальной летальности не превышает 20%, в то время как большинство смертельных исходов наблюдается на месте происшествия или во время транспортировки.

### ЭТИОЛОГИЯ

Основные причины ЗТГ:

- ДТП;
- падения с высоты;
- избиение;
- занятия спортом.

В развитых странах ДТП доминирует среди всех причин ЗТГ. По нашим данным, в структуре закрытых повреждений груди за 2009–2011 гг. удельный вес пострадавших после ДТП составил всего 31%, большинство составили пациенты после падений (54%), а факт избиения был отмечен в 14% наблюдений.

### КЛАССИФИКАЦИЯ

#### Закрытая травма груди

- **Без повреждения внутренних органов.**
  - ✧ Без повреждения костного каркаса:
    - изолированные повреждения груди;
    - сочетанные повреждения груди.
  - ✧ С повреждением костей:
    - изолированные повреждения груди;
    - сочетанные повреждения груди.
- **С повреждением внутренних органов.**
  - ✧ Без повреждения костного каркаса:
    - изолированные повреждения груди;
    - сочетанные повреждения груди.
  - ✧ С повреждением костей:
    - изолированные повреждения груди;
    - сочетанные повреждения груди.

Соотношение числа наблюдений изолированной и сочетанной закрытой травмы груди составляет 3:1. У 85% госпитализированных взрослых пострадавших с ЗТГ диагностируют переломы ребер. При сдавлении груди в переднезаднем направлении возникают переломы средней трети тела ребер с образованием угла, открытого внутрь. Повреждения внутренних органов не характерны для такого вида переломов. При нанесении удара по грудной клетке переломы возникают в месте непосредственного воздействия повреждающей силы, костные отломки образуют угол, открытый наружу; при таких переломах могут быть повреждения плевры и легкого.