

Факторы риска и профилактика рака молочной железы

**Проф. Слонимская Е.М.
НИИ онкологии ТНЦ СО РАМН г. Томск**

АКТУАЛЬНОСТЬ ПРОБЛЕМЫ

- **Широкое распространение РМЖ**
- **Неуклонный рост показателей заболеваемости**
- **За последние 30 лет смертность от РМЖ увеличилась на 30%**
- **Страдают женщины активного трудового возраста**
- **Запущенные формы РМЖ (3 - 4 стадии) составляют около 50%, больные 1 стадией - не более 15 - 20 %**
- **5-летняя выживаемость при раннем РМЖ - 95 - 97%, при 3 стадии 45 - 50%**

При этом ...

- **РМЖ** практически в 90% наблюдений возникает на фоне мастопатии
- Различными формами мастопатии страдает каждая 2-3 женщина и соответственно имеет определенный риск развития **РМЖ**
- Количество пациенток с мастопатией, нуждающихся в динамическом наблюдении и лечении, более чем в 30 раз превышает количество больных **РМЖ** и составляет значительную часть женского населения

**Время удвоения опухоли при РМЖ составляет
от 3 до 866 дней
среднее время - 110 дней**

ОПРЕДЕЛЕНИЕ ТЕМПА РОСТА ОПУХОЛИ:

- **бурный < 35 дней**
- **быстрый 36 - 80 дней**
- **умеренный 81 - 110 дней**
- **медленный > 110 дней**

Среднее время удвоения опухолевой клетки

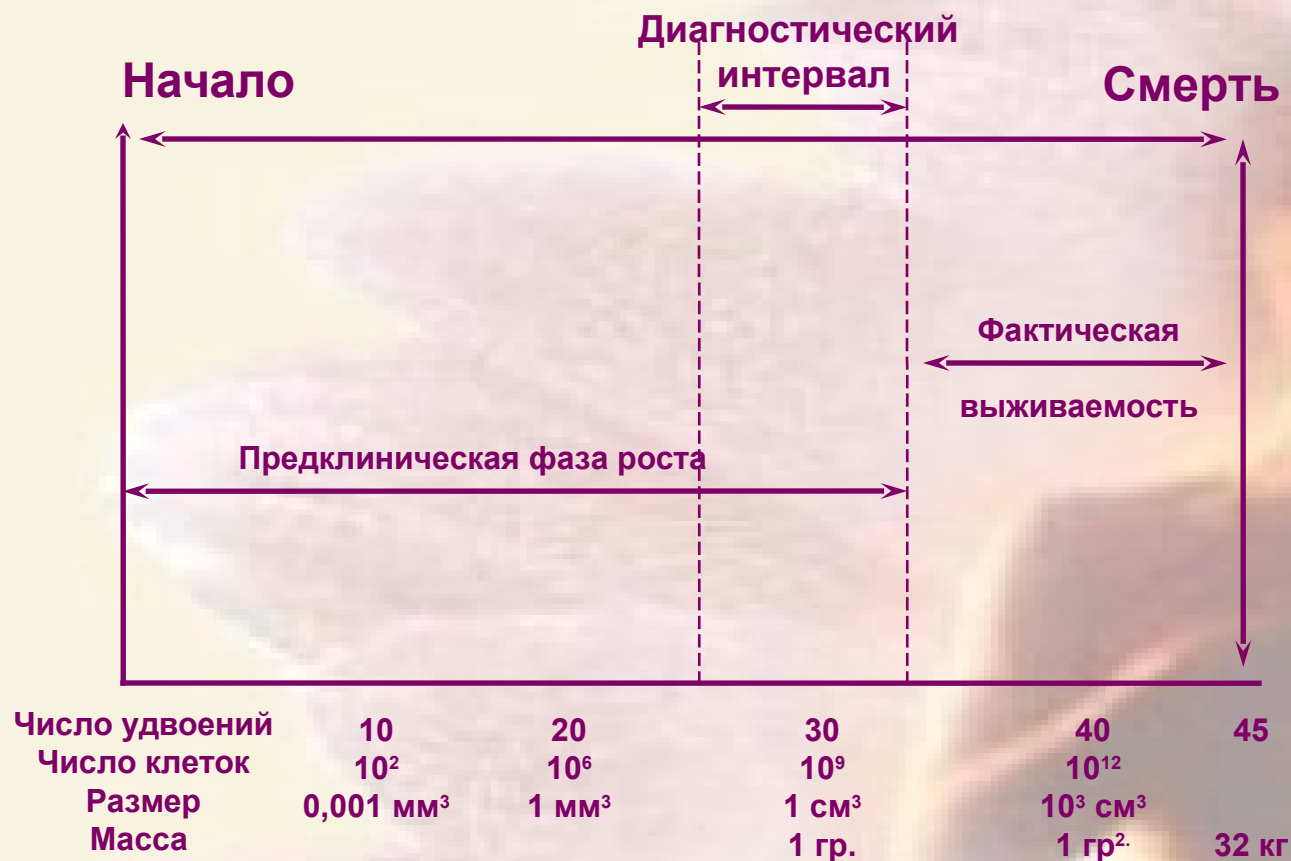100 дней

Средний диаметр опухолевой клетки

10 мкм

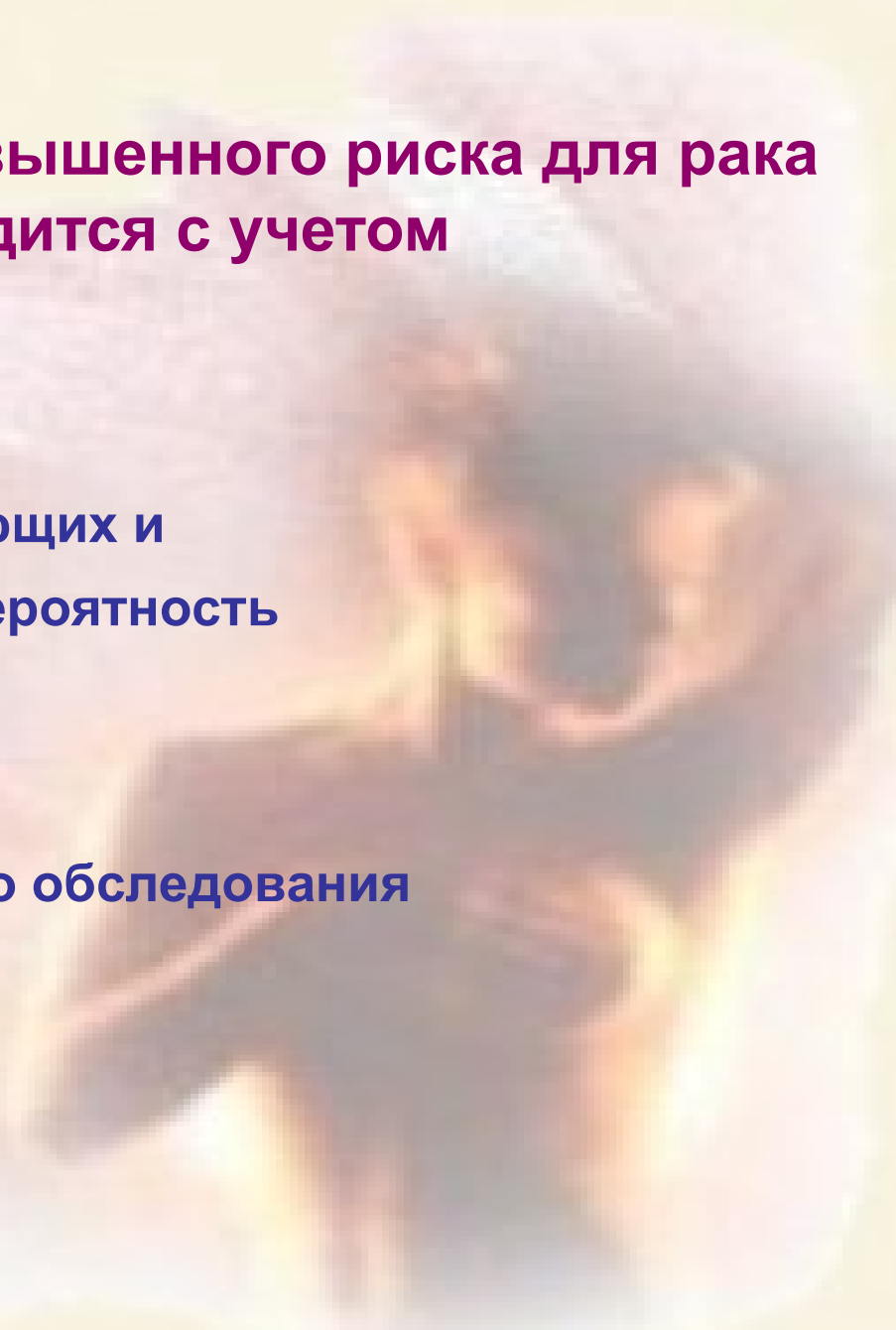
- **Опухоль диаметром 1-2 мм развивается в течении 5-10 лет – 20 удвоений**
- **Опухоль диаметром 1 см развивается в течении 10-15 лет**
- **РМЖ T2-3 (размеры более 2-5 см) определяется через 20-25 лет от момента малигнизации**

Модель «естественной истории» роста рака молочной железы (Schwartz J., 1961)



Формирование групп повышенного риска для рака молочной железы проводится с учетом

- **Фкторов, предрасполагающих и увеличивающих риск и вероятность возникновения опухоли**
- **Клинических проявлений**
- **Данных параклинического обследования**



При формировании групп повышенного риска учитываются факторы, увеличивающие риск возникновения рака молочной железы

- Длительный репродуктивный период (менструации ранее 13 лет и поздняя, после 50 лет менопауза)
- Наличие мастопатии, фиброаденом, кист, внутрипротоковых папиллом, мастита
- Длительное лечение эстрогенами
- Макромастия
- Прежний рак одной из молочных желез, эндометрия, яичников, шейки матки

Под наблюдением должны находиться женщины с повышенным риском возникновения рака молочной железы

- Незамужние
- Нерожавшие (или рожавшие после 30 лет)
- Беременевшие после 40 лет и старше
- Первая беременность после 30 лет
- Рожавшие, но с коротким периодом лактации
- С наличием рака в семейном анамнезе (особенно у матерей, сестер, ближайших родственников по линии матери)

Факторы риска для рака молочной железы (ASCO)

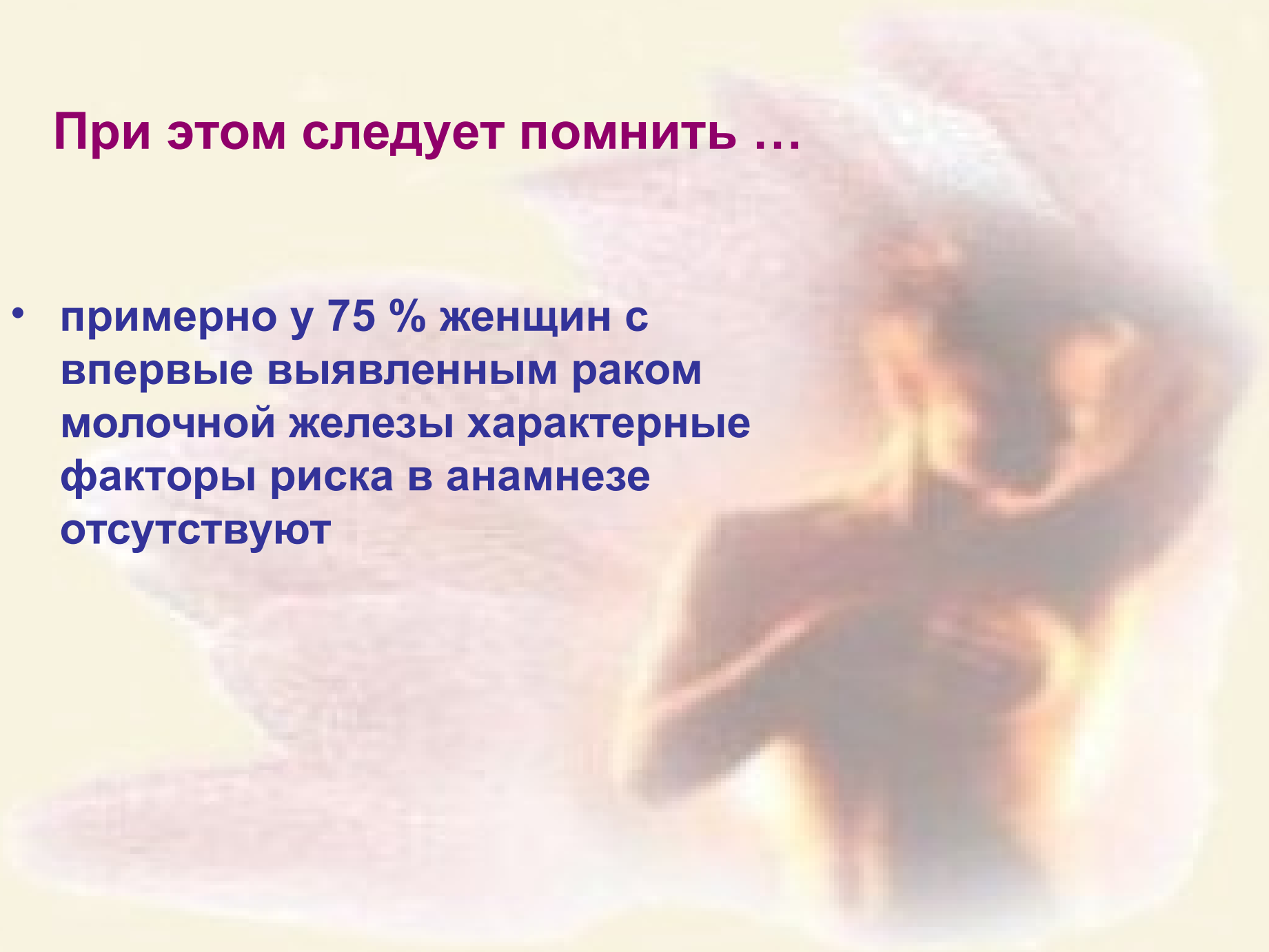
ФАКТОРЫ	РИСК
Семейная история	
Мать < 60 лет с РМЖ	2,0
Две родственницы первой степени родства с РМЖ	4,0 – 6,0
Возраст при первой менструации	
≤ 14 лет	1,3
Возраст при рождении первого ребенка	
> 30 лет или нерожавшая	1,9
Возраст при наступлении менопаузы	
> 50 лет	1,5
Доброкачественная опухоль молочной железы	
Любая	1,5
Атипичическая гиперплазия	4,0
Потребление алкоголя	
1 выпивка в день	1,4
3 выпивки в день	2,0

Факторы риска

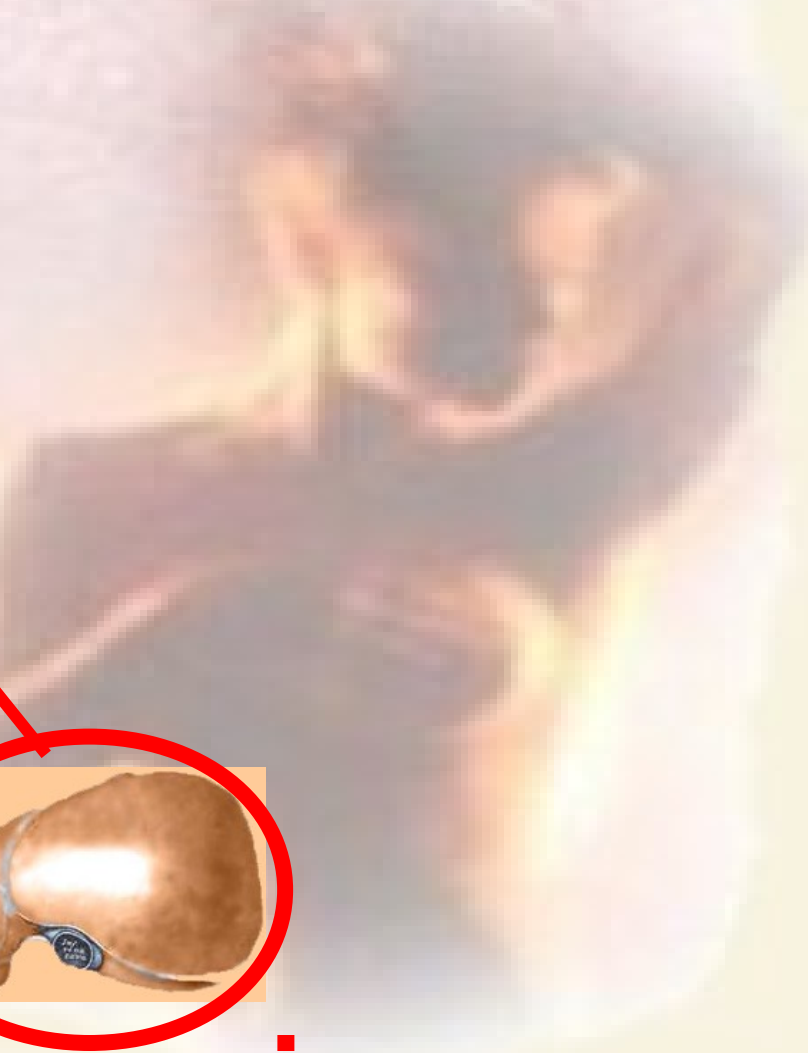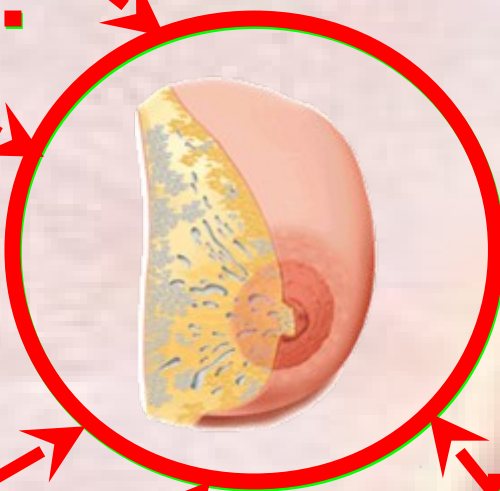
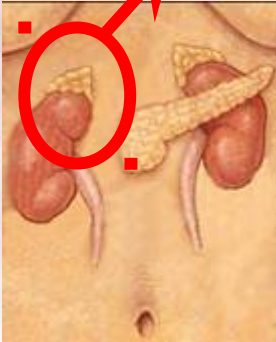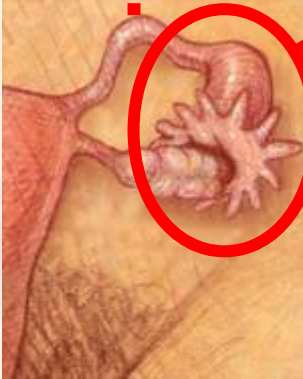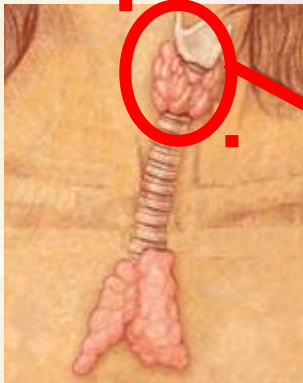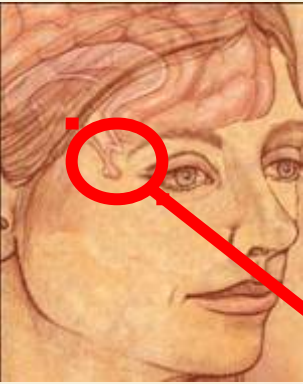- **Наследственность**
- **Предшествующие заболевания молочных желез (мастит, травма)**
- **Факторы питания (жирная пища)**
- **Психоневрогенный фактор (хронический стресс)**
- **Гормональные нарушения**
- **Нарушение функции печени**
- **Дисгормональные диспластические изменения молочной железы**

При этом следует помнить ...

- примерно у 75 % женщин с впервые выявленным раком молочной железы характерные факторы риска в анамнезе отсутствуют

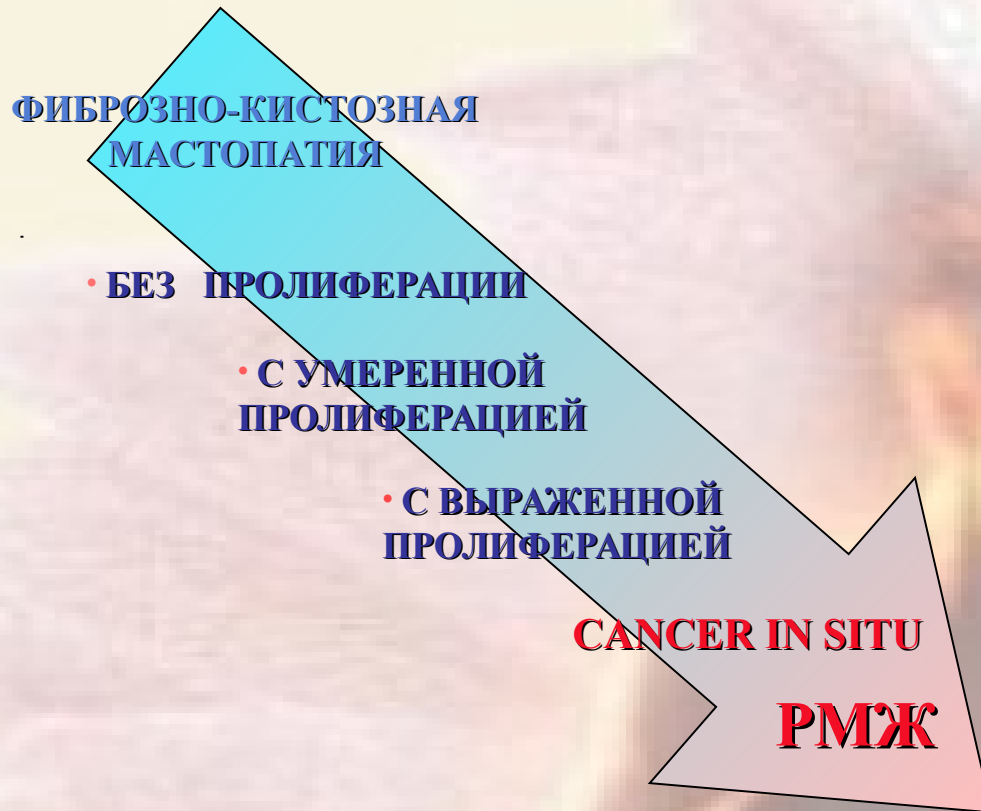

Патология эндокринной системы и внутренних органов, увеличивающих риск возникновения РМЖ



.....

Однако не все предопухолевые изменения переходят в рак



Это зависит от степени выраженности пролиферативных процессов в ткани молочной железы, которые регулируются системными и клеточными механизмами

.....

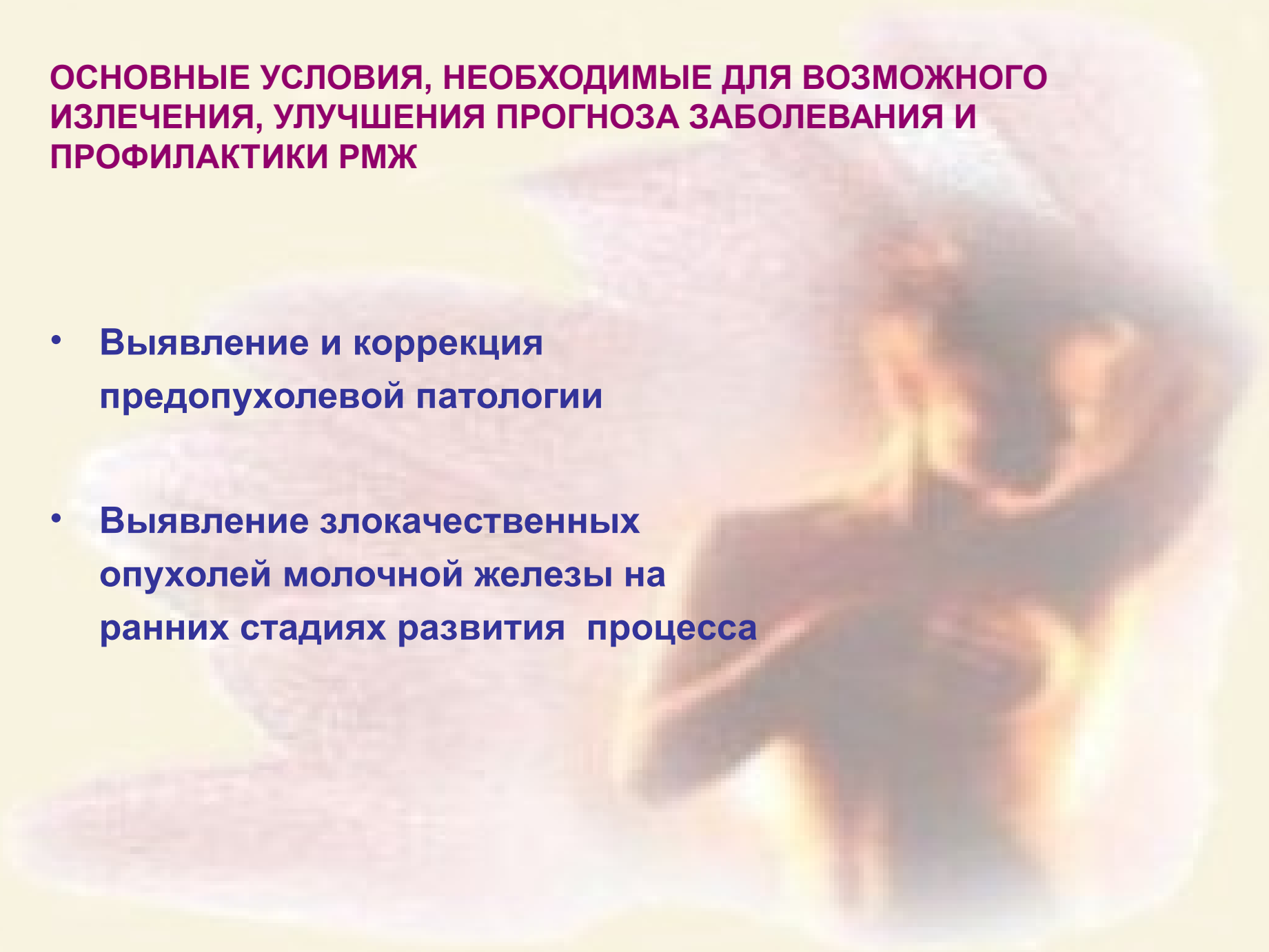Пролиферативные изменения в ткани молочной железы могут быть выражены с различной интенсивностью, что отражает этапы опухолевой трансформации

Малигнизация возможна:

- при непролиферативных формах мастопатии (дисплазия I степени) - в 0,83%
- при пролиферативной мастопатии (дисплазия II степени) - в 20%
- при мастопатии с атипией клеток (дисплазия II-III степени) - в 35%

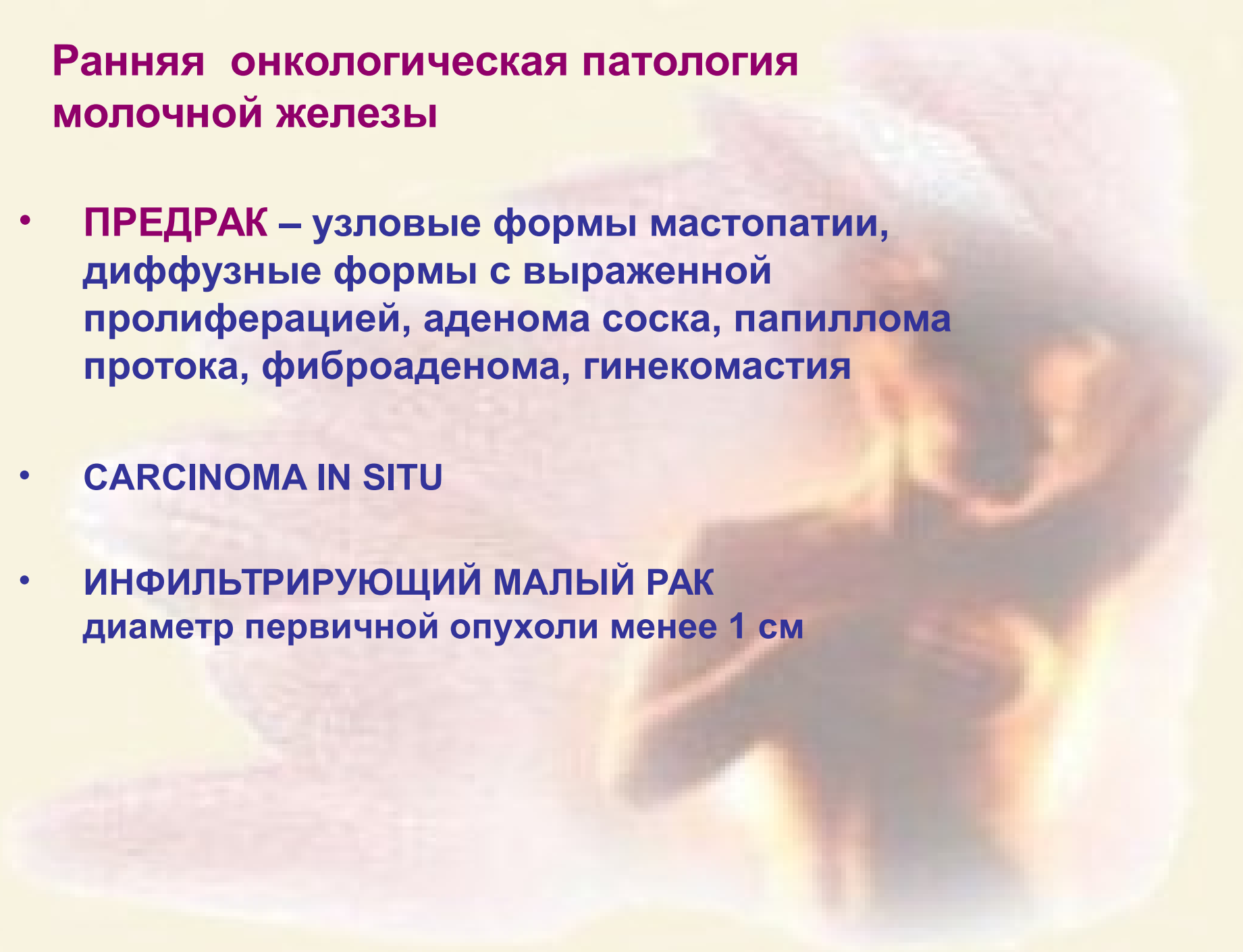
ОСНОВНЫЕ УСЛОВИЯ, НЕОБХОДИМЫЕ ДЛЯ ВОЗМОЖНОГО ИЗЛЕЧЕНИЯ, УЛУЧШЕНИЯ ПРОГНОЗА ЗАБОЛЕВАНИЯ И ПРОФИЛАКТИКИ РМЖ

- **Выявление и коррекция предопухолевой патологии**
- **Выявление злокачественных опухолей молочной железы на ранних стадиях развития процесса**



Ранняя онкологическая патология молочной железы

- **ПРЕДРАК** – узловые формы мастопатии, диффузные формы с выраженной пролиферацией, аденома соска, папиллома протока, фибroadенома, гинекомастия
- **CARCINOMA IN SITU**
- **ИНФИЛЬТРИРУЮЩИЙ МАЛЫЙ РАК**
диаметр первичной опухоли менее 1 см



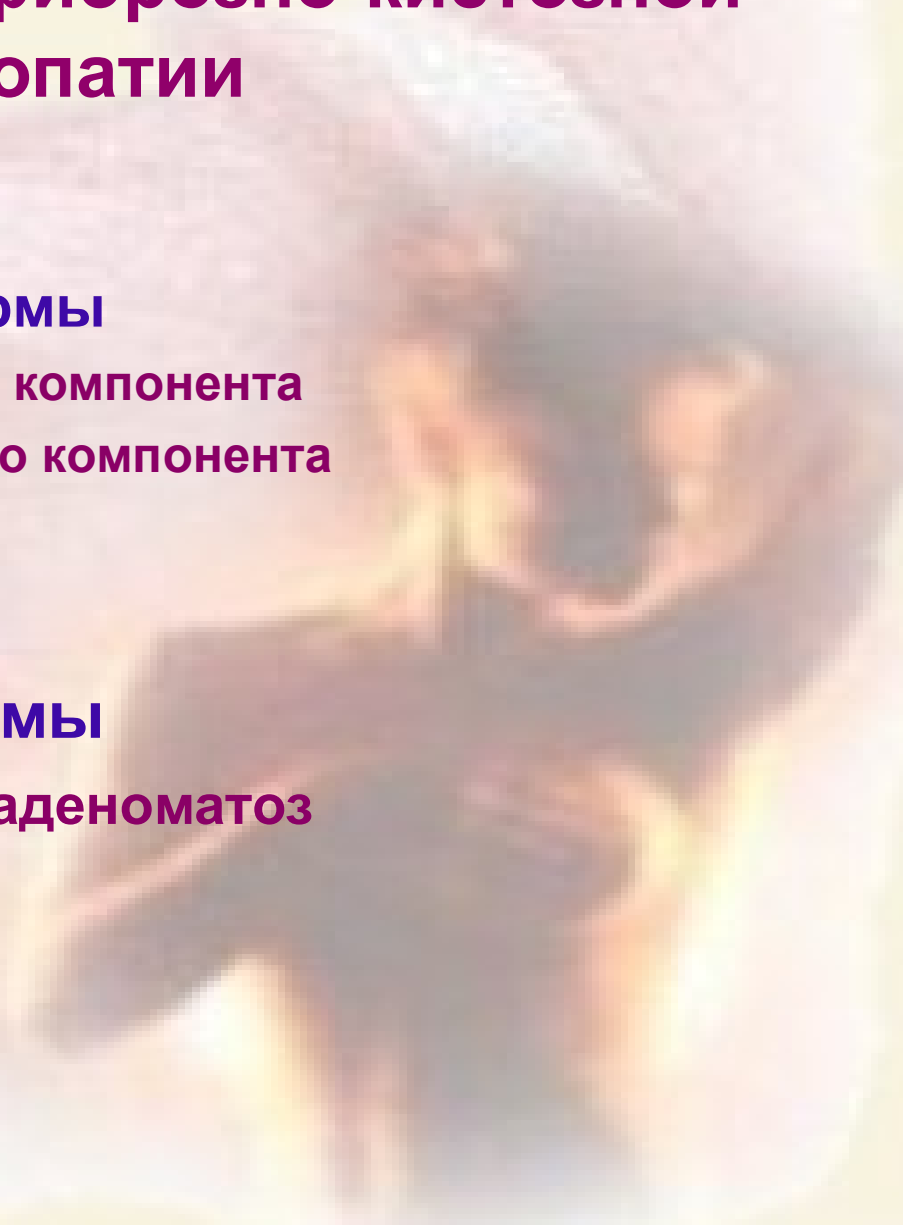Классификация фиброзно-кистозной мастопатии

Диффузные формы

- с преобладанием кистозного компонента
- с преобладанием фиброзного компонента
- смешанная форма

Узловые формы

- локализованный фибroadеноматоз
- локализованная ФКМ
- фибroadенома
- солитарная киста



По определению ВОЗ ...

МАСТОПАТИЯ - это фиброзно-кистозная болезнь (ФКБ), характеризующаяся нарушением соотношений эпителиального и соединительно-тканного компонентов, широким спектром пролиферативных и регрессивных изменений тканей молочной железы

Диагностический алгоритм для выявления раннего рака молочной железы

1 этап *Скрининг*

УЗИ молочных желез (женщинам до 35 лет)

Маммография (женщинам старше 35 лет)

2 этап *Уточняющие методы диагностики*

Клинический осмотр

Цитологическое исследование

3 этап *Углубленные методы обследования*

Радиоизотопная диагностика

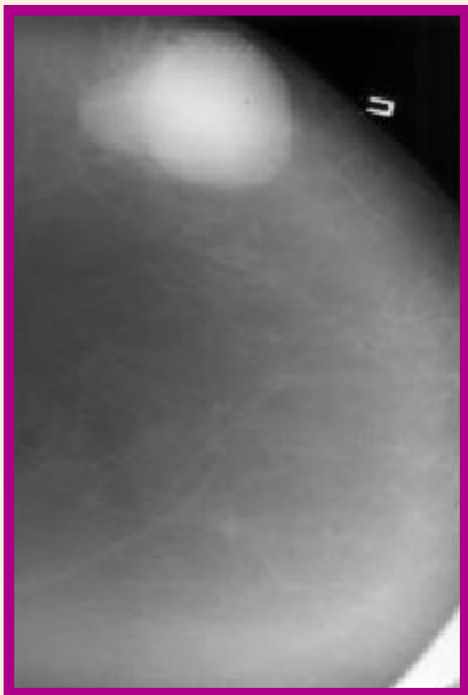Морфологическое исследование

Лабораторные исследования

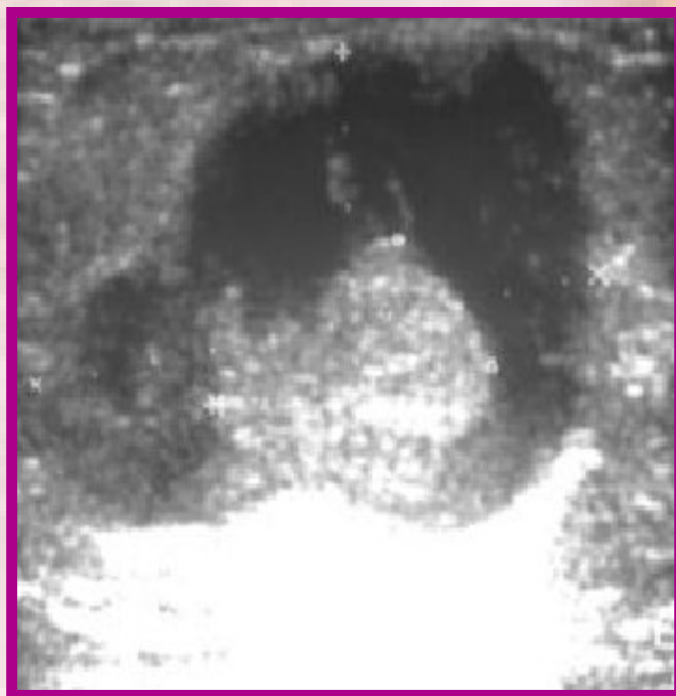(иммунологический, эндокринный статус, опухолевые маркеры и др.)

Медико-генетическое консультирование

Диагностика рака молочной железы в кисте

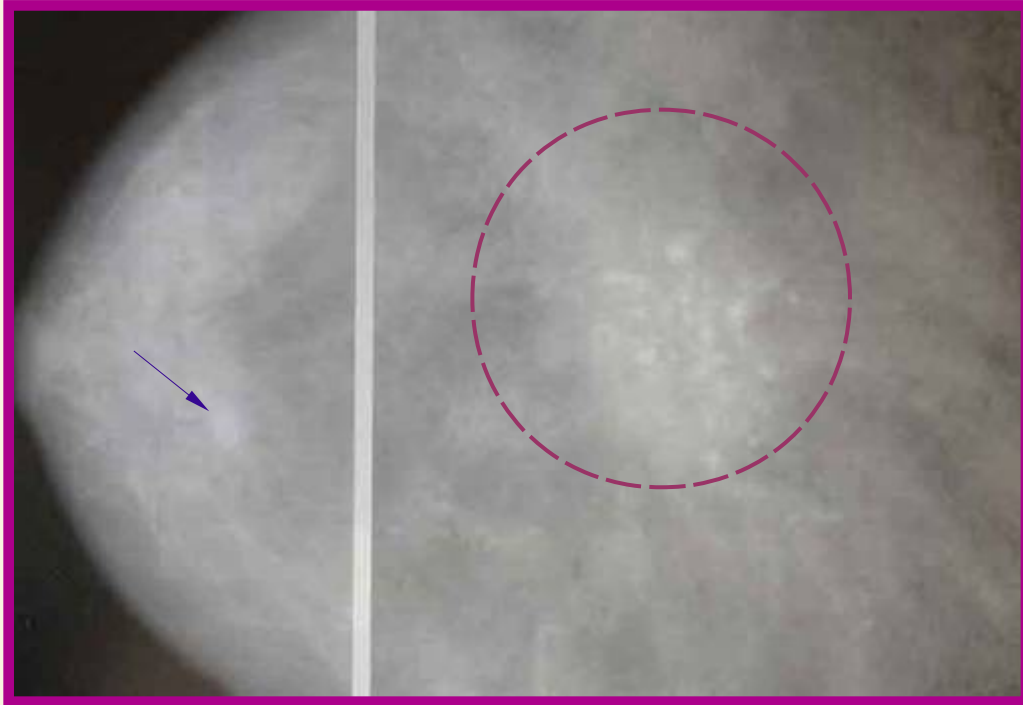


маммограмма



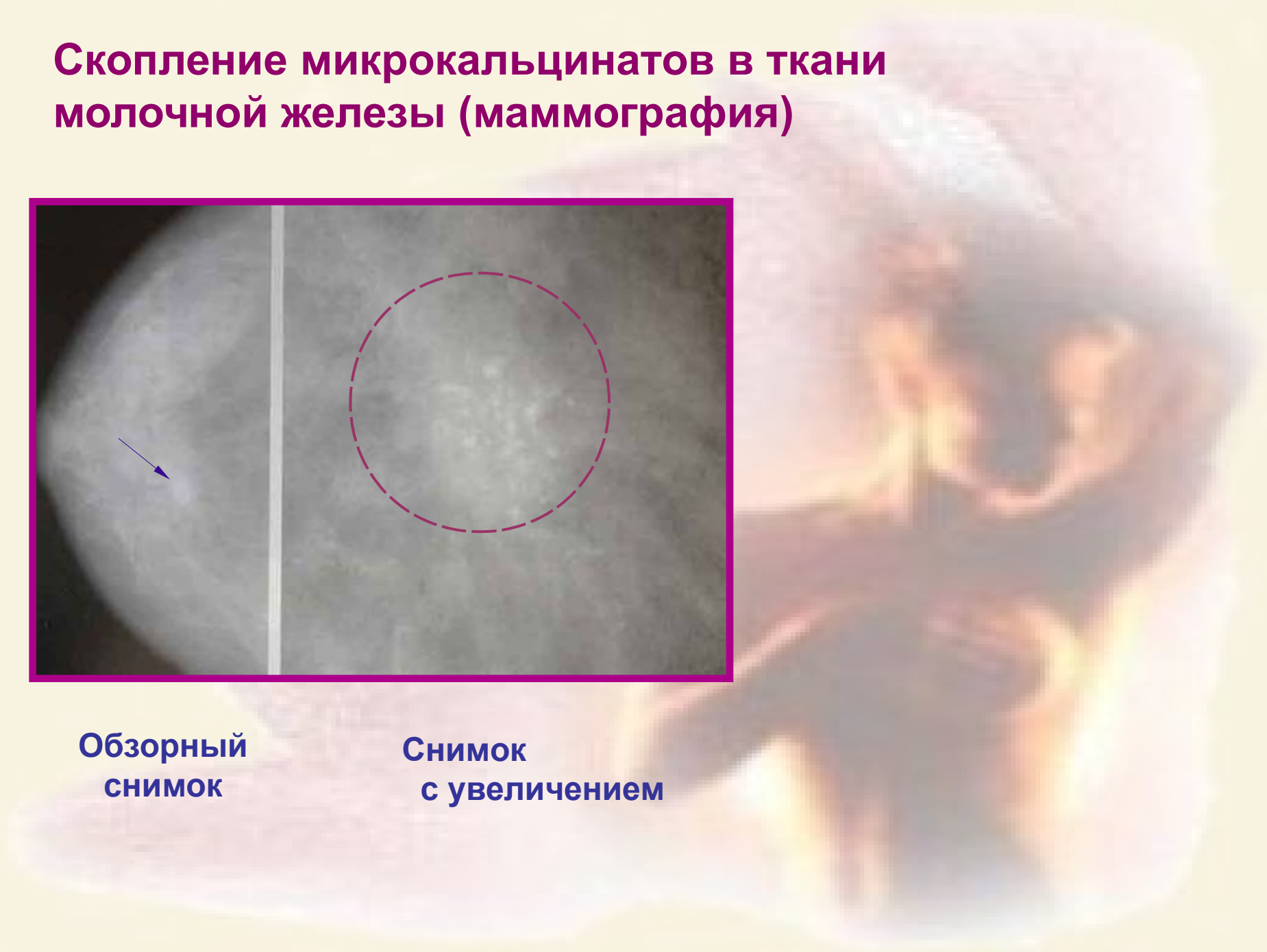сонограмма

Скопление микрокальцинатов в ткани молочной железы (маммография)

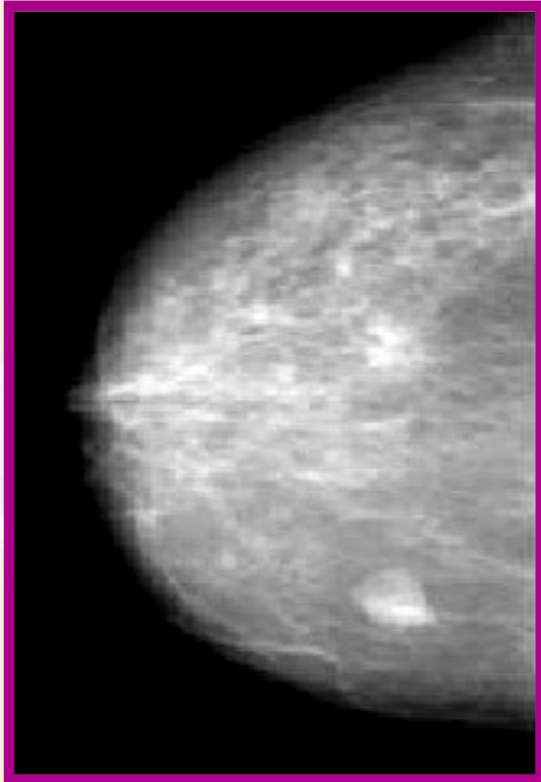


Обзорный
снимок

Снимок
с увеличением



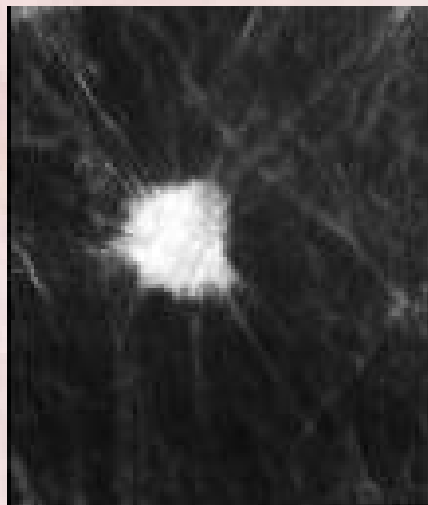
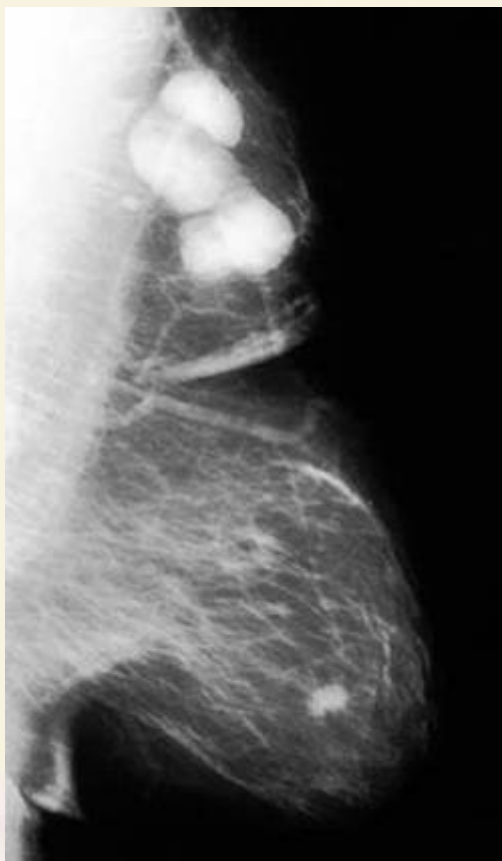Рак молочной железы на фоне фибroadеномы



Маммограмма



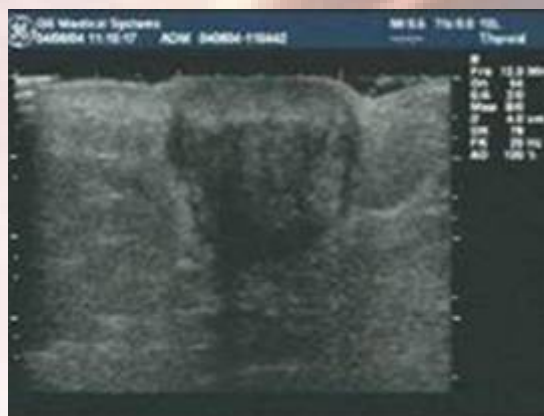
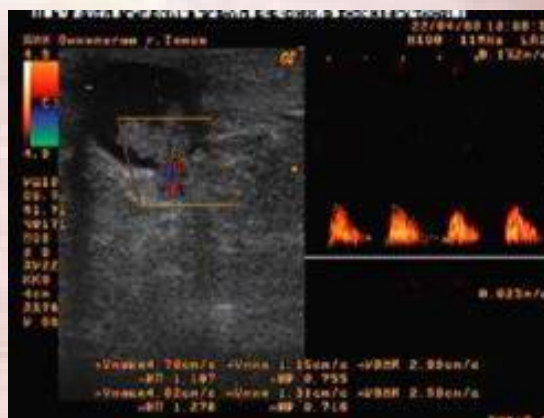
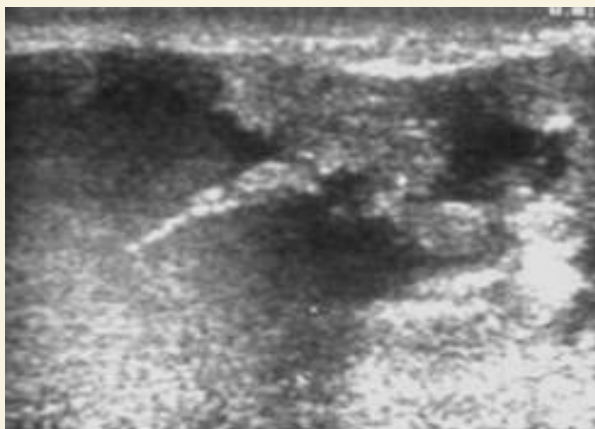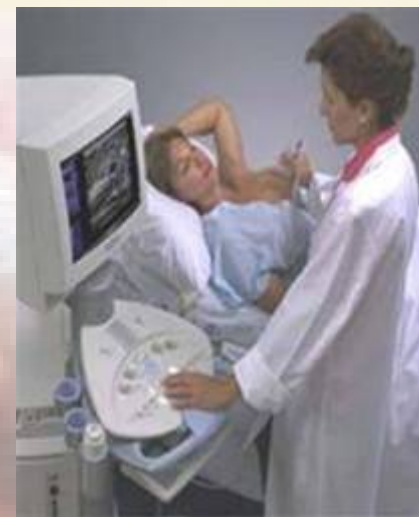Маммографическая картина метастатического поражения аксиллярных лимфоузлов при опухоли небольших размеров (T1N2MX)



Метастазирование малого рака в регионарные лимфоузлы

Размер опухоли	%
Carcinoma in situ	5.3
Рак (опухоль до 0.5 см)	24,4
Рак (опухоль от 0,6 до 1 см)	27

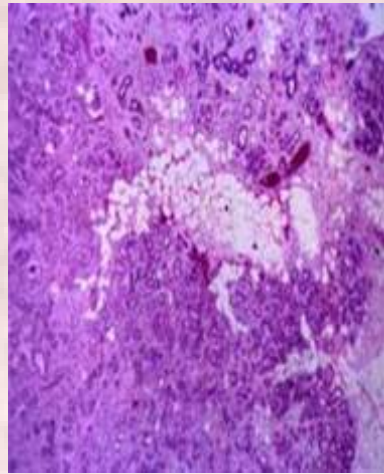
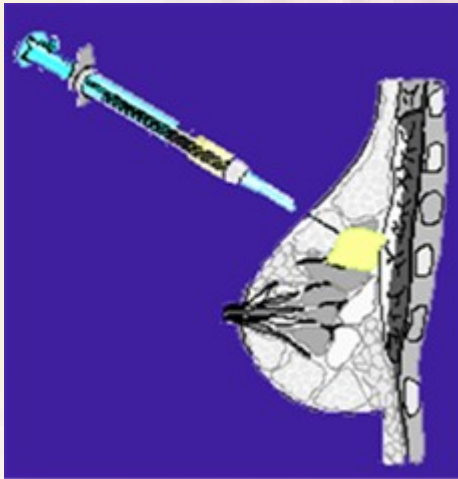Ультразвуковая диагностика РМЖ в кисте



Морфологические методы исследования

- Цитологическое исследование
- Гистологическое исследование:
 - светооптическая микроскопия
 - иммуногистохимическое исследование

Тонкоигольная биопсия

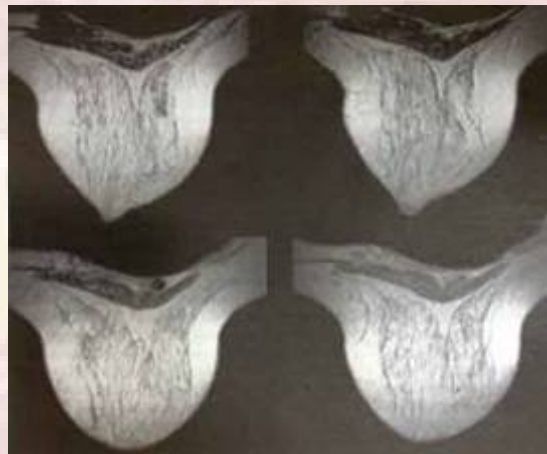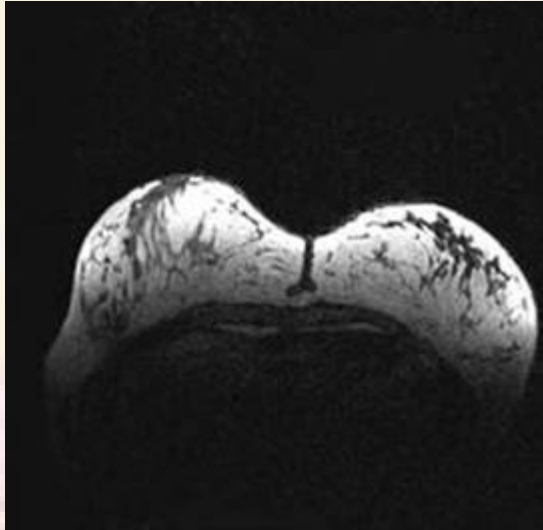


Пистолетная биопсия


Информативность методов диагностики для рака молочной железы

Стадия	Клинический осмотр	Маммография	Цитология	Комплексная оценка
I ст	52,2	40	69,1	81,2
II ст	87,3	84,5	93,7	98,2
III ст	94,0	92,1	94,6	98,8


Компьютерная томография, МРТ



Маммосцинтиграфия с ^{99m}Tc -Технетрилом

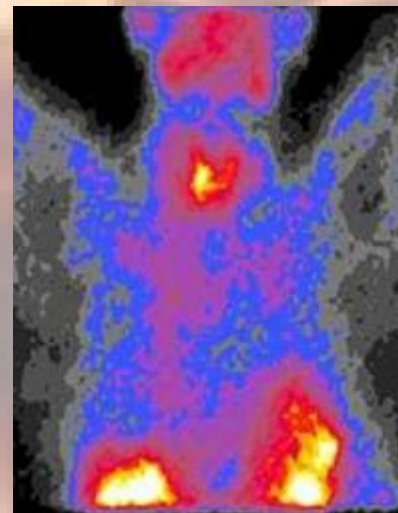


Sinist. lateral



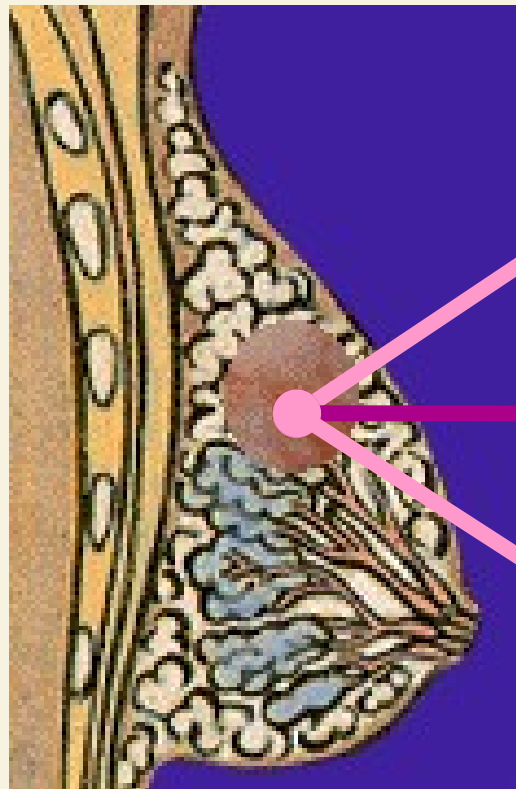
Dext. lateral

Опухоль левой молочной железы (9 мм)
слева с поражением парастеральных
лимфатических узлов справа T1N0M1



Anterior

Частота встречаемости рака молочной железы на фоне фиброаденомы в зависимости от возраста больных



До 30 лет - 0 %

30 - 40 лет - 20%

после 40 лет - 12%

Кодификатор для оценки степени выраженности ФКМ

Маммография	Баллы
Норма, инволютивные изменения	0
Замедленная инволюция.	1
Солидарная киста, фибroadенома на фоне нормальной ткани молочной железы. Слабовыраженные проявления диффузной фиброзно-кистозной мастопатии	2
Внутрипротоковая папиллома. Фиброзно-кистозная мастопатия с преобладанием железистого, кистозного, фиброзного компонентов. Фибroadенома, киста на фоне патологически измененной ткани молочной железы. Поликистоз.	3
Ультразвуковое исследование	
Норма, инволютивные изменения	0
Аденоматоз	1
Солидарная киста, фибroadенома на фоне нормальной ткани молочной железы.	2
Диффузная фиброзно-кистозная мастопатия Фиброзно-кистозная мастопатия с преобладанием железистого, кистозного, фиброзного, компонентов Фибroadенома, киста на фоне патологически измененной ткани молочной железы. Поликистоз.	3

Кодификатор для оценки степени выраженности ФКМ

Клиническое обследование	
Норма, инволютивные изменения	0
Выделения из сосков на фоне нормальной ткани молочной железы	1
Единичные мелкобугристые образования в ткани молочной железы.	2
Наличие тяжей, диффузных уплотнений (или в сочетании с множественными мелкобугристыми образованиями в ткани молочной железы) Выделения из сосков на фоне изменений в ткани молочной железы	3
Цитологическое заключение	
Нормальная ткань, цитограмма без особенностей	0
Клетки типа молозивых телец	1
Умеренно выраженная дисплазия (пролиферация)1, 2 степени,	2
Дисплазия 3 степени, пролиферативные изменения эпителия по типу предрака	3

КОМПЛЕКСНАЯ ОЦЕНКА СТЕПЕНИ ВЫРАЖЕННОСТИ ПРОЯВЛЕНИЙ ФИБРОЗНО - КИСТОЗНОЙ МАСТОПАТИИ

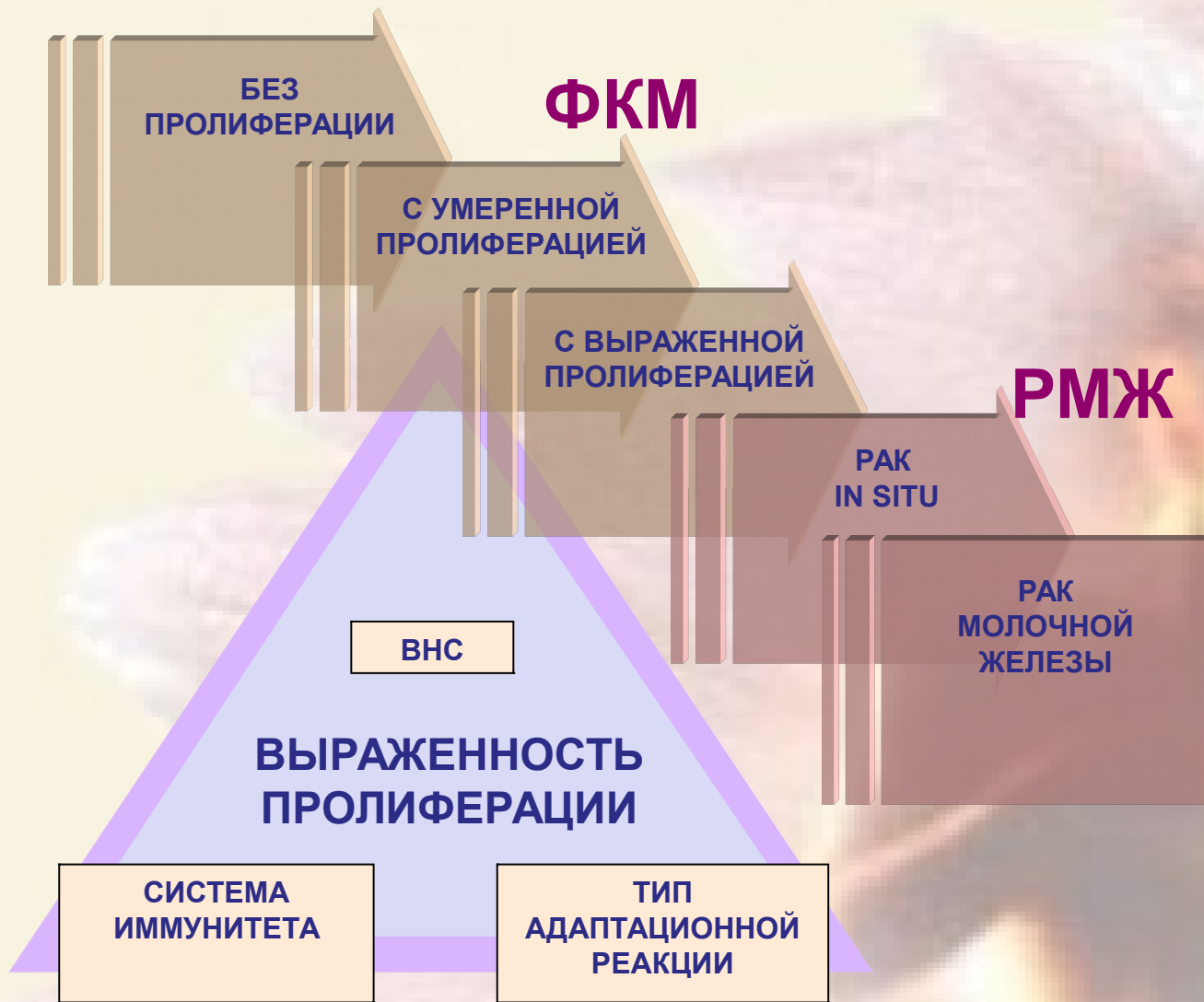"ВЫРАЖЕННЫЕ"
клинические проявления

СУММА
7-9
БАЛЛОВ

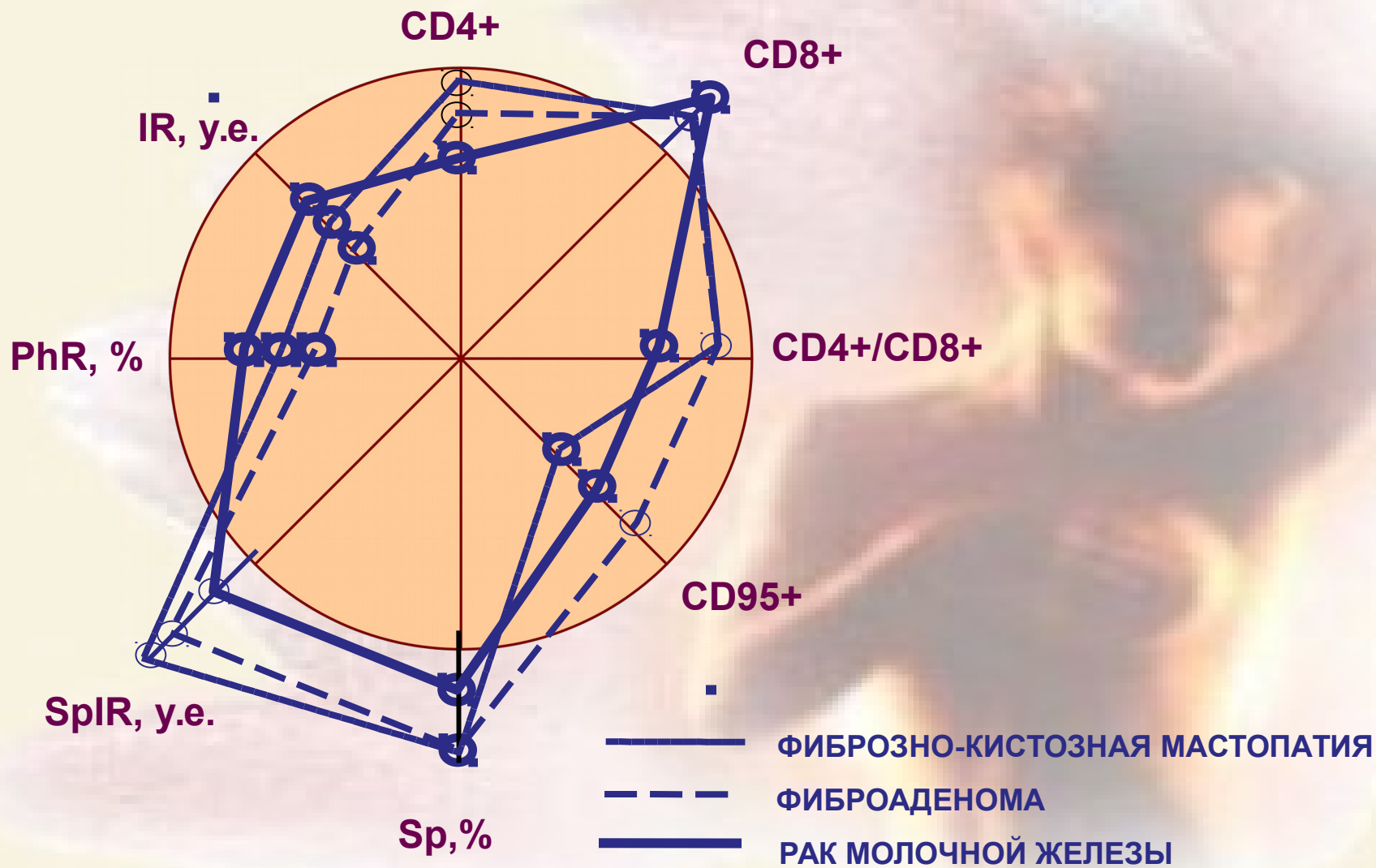
"СЛАБОВЫРАЖЕННЫЕ"
клинические проявления

СУММА
1-6
БАЛЛОВ

При этом не оцениваются биологические особенности
организма и его функциональный резерв.....

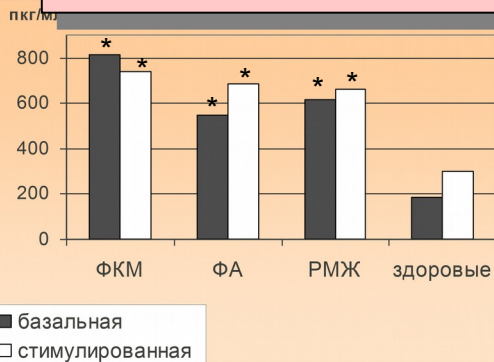


ОЦЕНКА ПАРАМЕТРОВ СИСТЕМЫ ИММУНИТЕТА

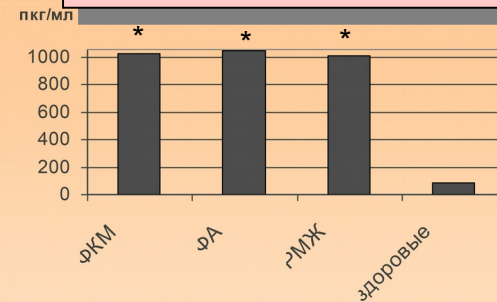


ИЗУЧЕНИЕ ФУНКЦИОНАЛЬНОЙ АКТИВНОСТИ ИММУНОКОМПЕТЕНТНЫХ КЛЕТОК

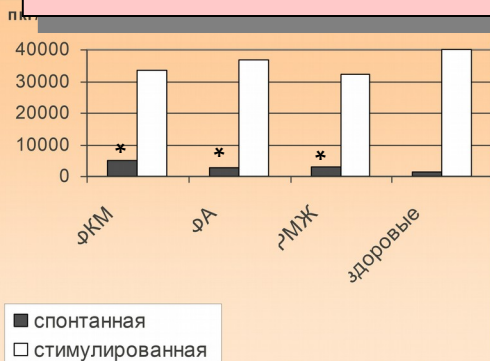
ПРОДУКЦИЯ ФНО- α



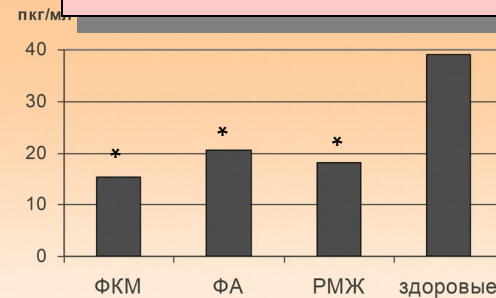
ПРОДУКЦИЯ IL-1



ПРОЛИФЕРАЦИЯ ЛИМФОЦИТОВ

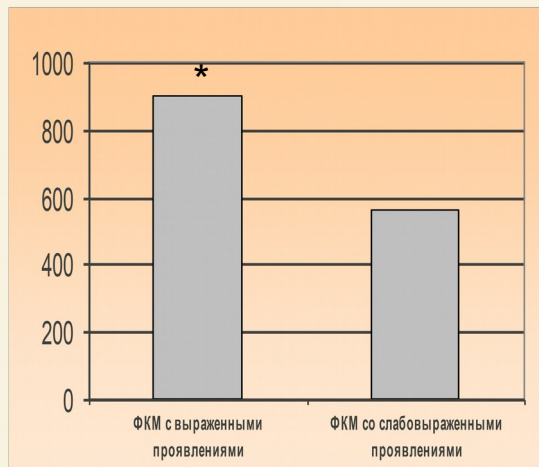


ИНДЕКС ПРОЛИФЕРАЦИИ

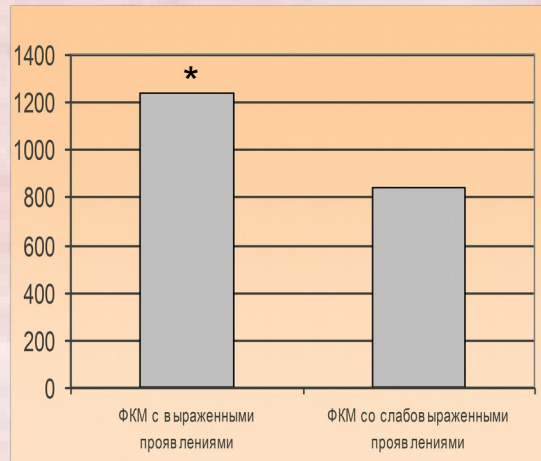


ФУНКЦИОНАЛЬНАЯ АКТИВНОСТЬ ИММУКОМПЕТЕНТНЫХ КЛЕТОК У БОЛЬНЫХ ФКМ

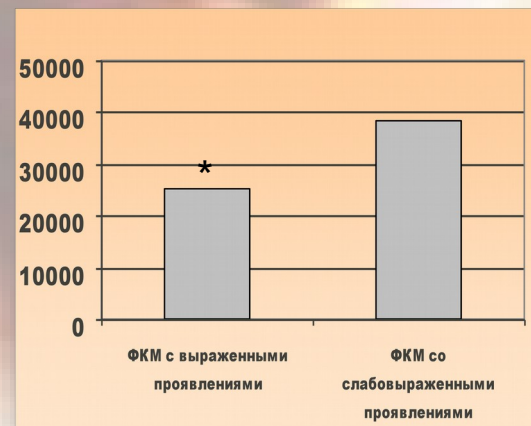
ЛПС-индуцированная
продукция ФНО- α



Спонтанная
продукция IL-1

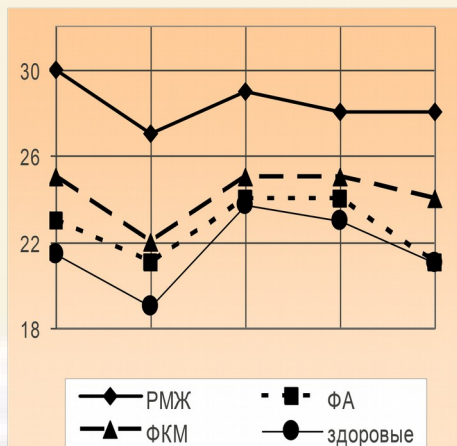


Стимулированная пролиферация
лимфоцитов

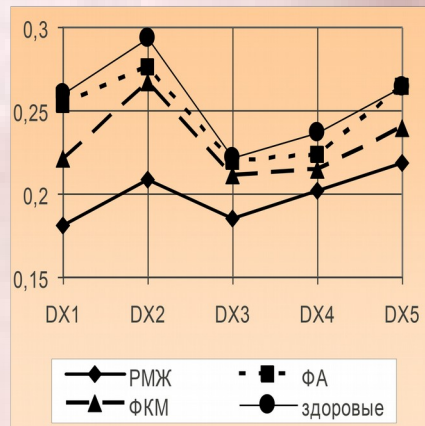


Оценка показателей ВНС у больных с доброкачественными заболеваниями и РМЖ

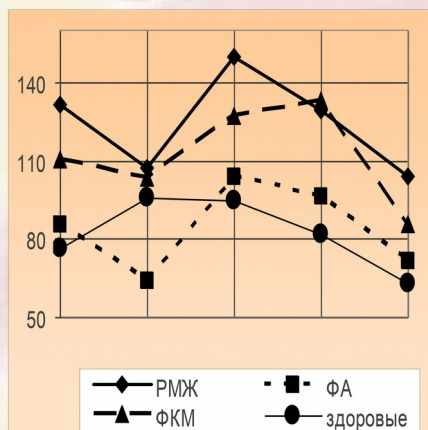
АМПЛИТУДА МОДЫ



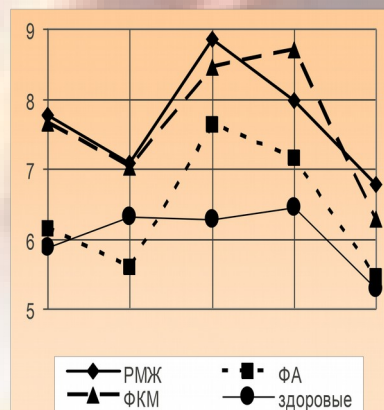
ВАРИАЦИОННЫЙ РАЗМАХ



ИНДЕКС НАПРЯЖЕНИЯ



ВЕГЕТАТИВНЫЙ ПОКАЗАТЕЛЬ РИТМА



ОПРЕДЕЛЕНИЕ ТИПА АДАПТАЦИОННОЙ РЕАКЦИИ

"БЛАГОПРИЯТНЫЕ"

РТ

РСА

РПА

"НЕБЛАГОПРИЯТНЫЕ"

ОС

ХС

ПА

ЗДОРОВЫЕ

ФА

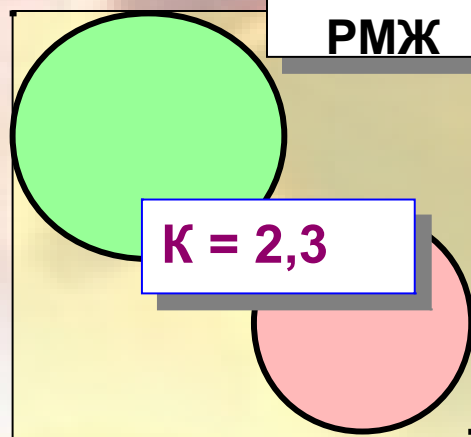
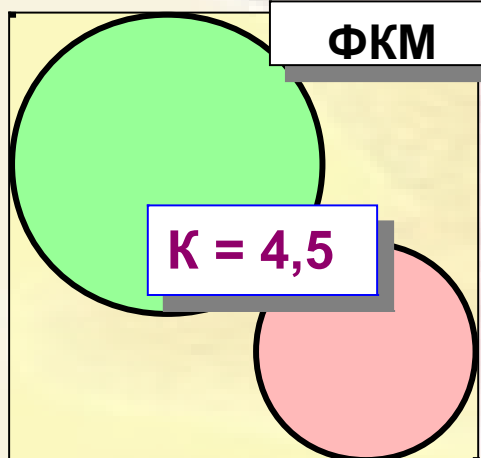
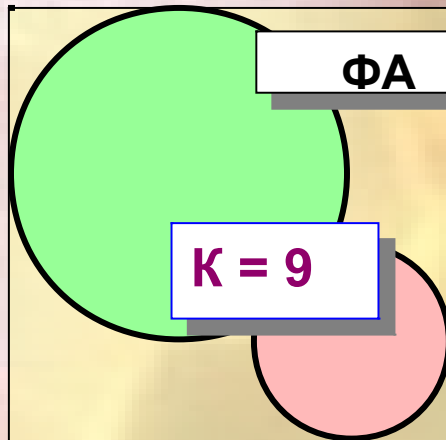
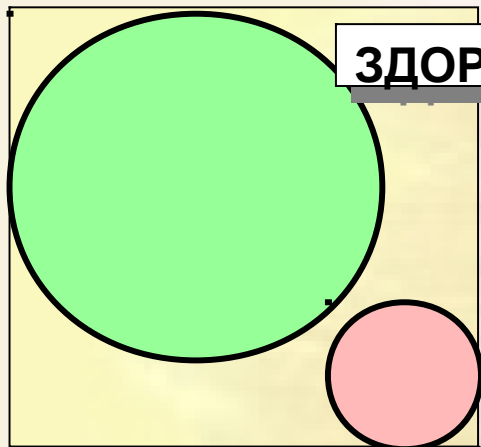
К = 9

ФКМ

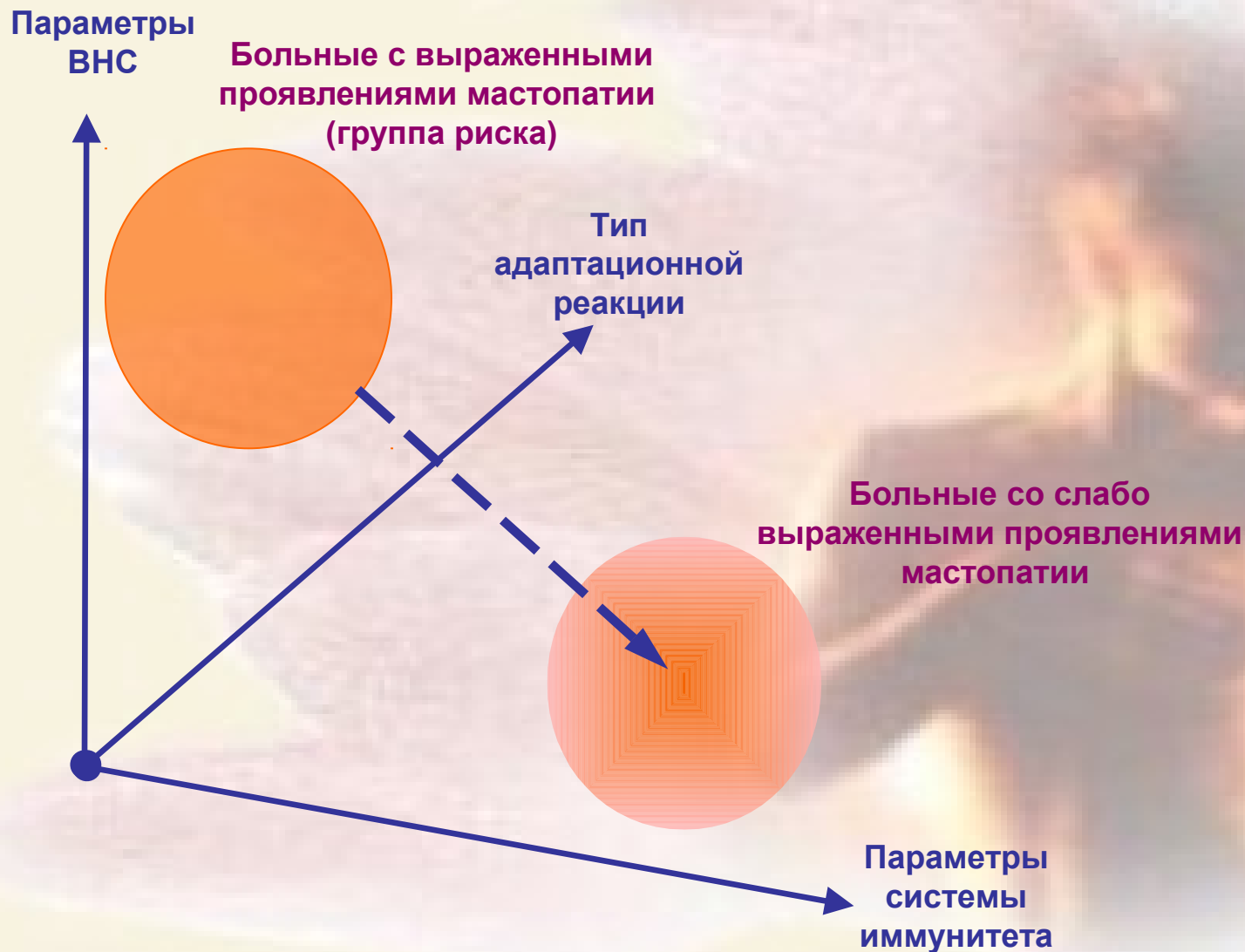
РМЖ

К = 4,5

К = 2,3



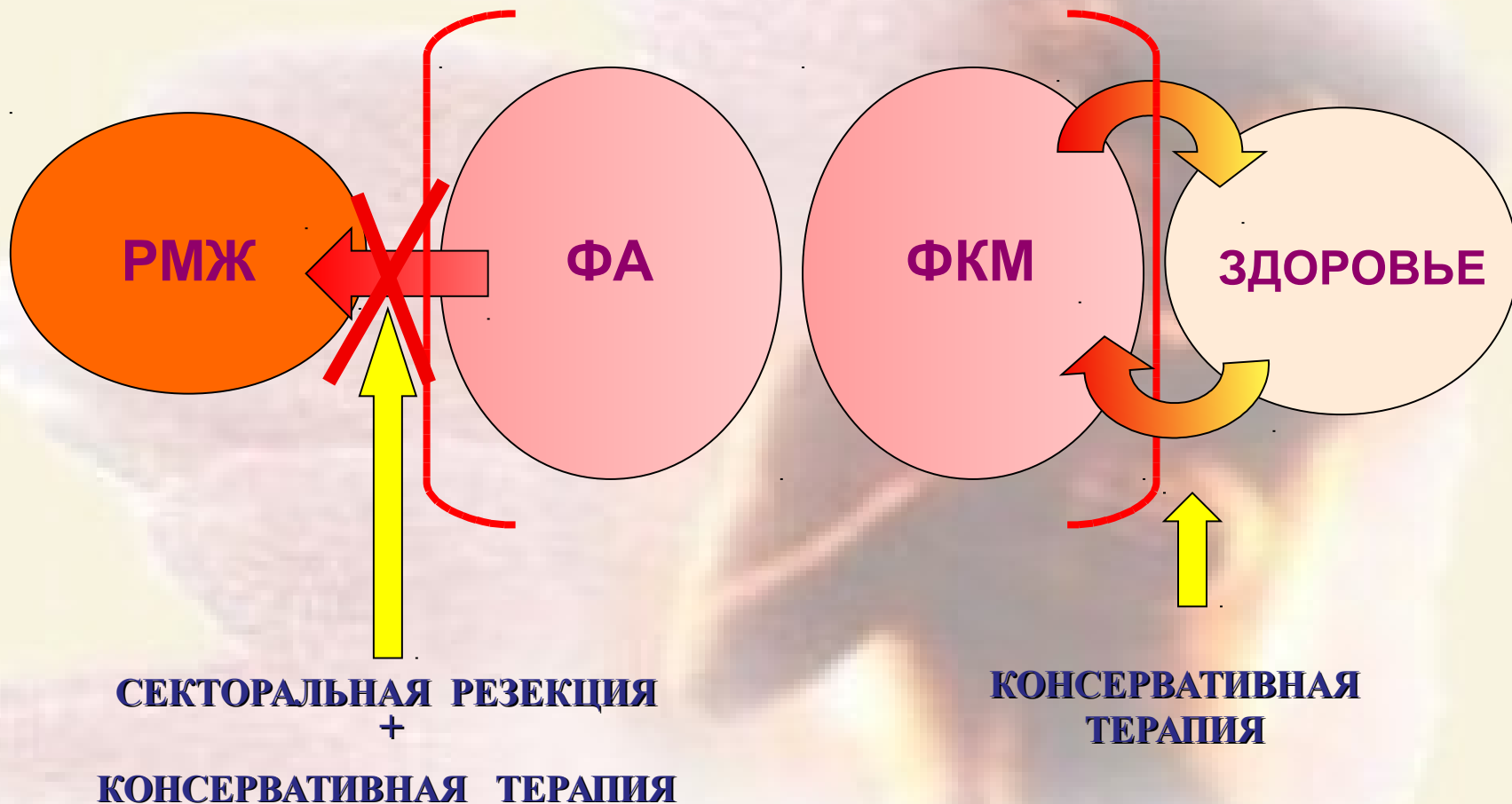
Расстояние Махлонобиса, вычисление по совокупности гомеостатических параметров



Таким образом ...

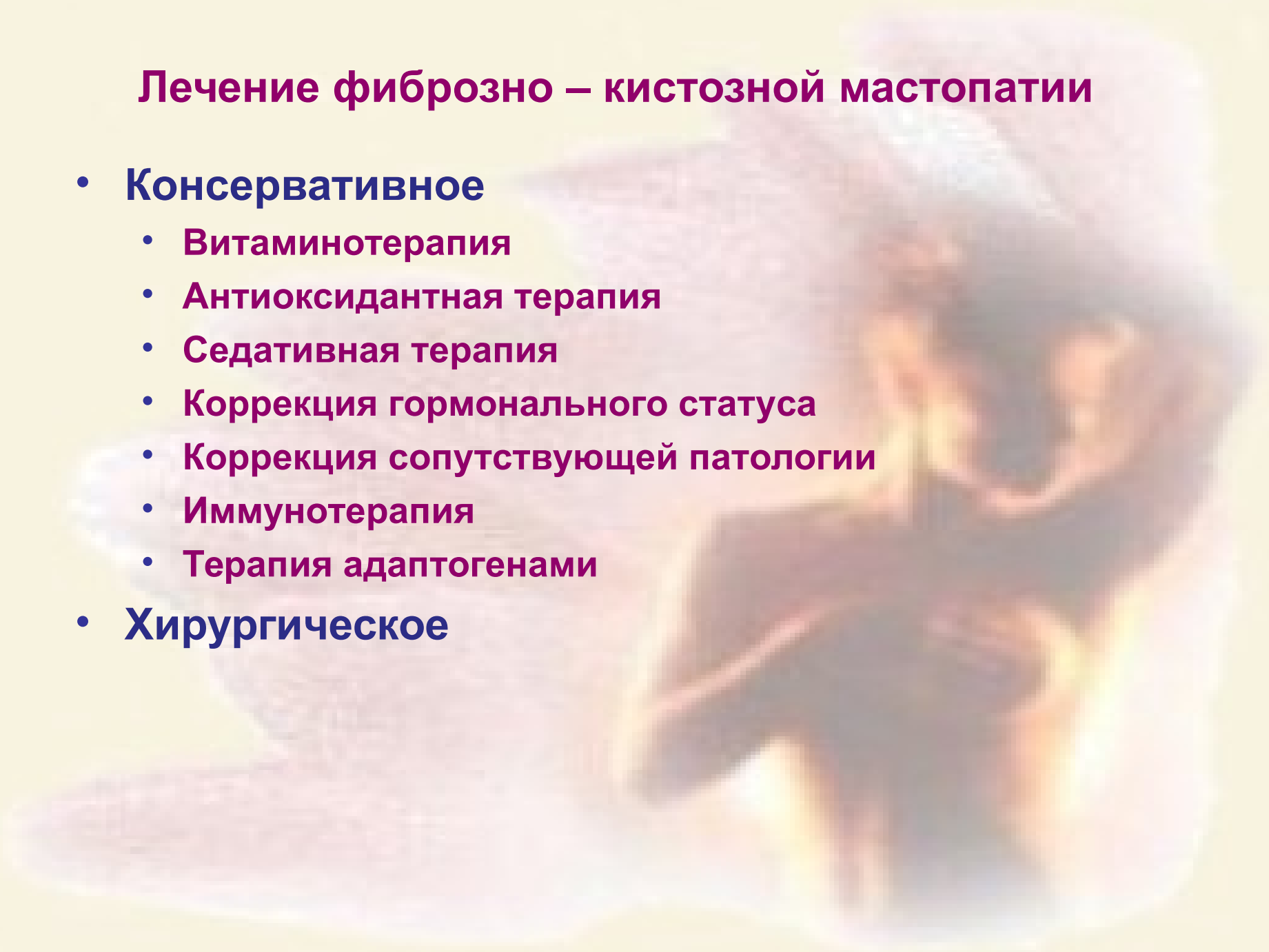- по мере усиления выраженности клинических проявлений предопухолевых от заболеваний к раку молочной железы отмечается нарастание изменений в системе иммунитета, состоянии вегетативной нервной системы и адаптационном статусе
- при оценке риска возникновения рака молочной железы, а также при проведении коррекции предопухолевой патологии, наряду с особенностями проявления клинической картины заболевания, необходимо учитывать характер и глубину нарушений в системах гомеостаза

Профилактика рака молочной железы - лечение ФКМ



Лечение фиброзно – кистозной мастопатии

- **Консервативное**
 - Витаминотерапия
 - Антиоксидантная терапия
 - Седативная терапия
 - Коррекция гормонального статуса
 - Коррекция сопутствующей патологии
 - Иммунотерапия
 - Терапия адаптогенами
- **Хирургическое**



Сравнительная оценка эффективности лечения больных с фиброзно-кистозной мастопатией (общий индекс лечебного эффекта, %)

30 дней

1-я группа (МАММОЛЕПТИН) – 90 %

2-я группа (КАЛИЯ ЙОДИД) – 65 %

60 дней


1-я группа (МАММОЛЕПТИН) – 95 %

2-я группа (КАЛИЯ ЙОДИД) – 60 %

365 дней

1-я группа (МАММОЛЕПТИН) – 90 %

2-я группа (КАЛИЯ ЙОДИД) – 40 %





Благодарю за внимание